



Министерство здравоохранения Российской Федерации

Федеральное государственное бюджетное образовательное учреждение  
высшего образования

«Рязанский государственный медицинский университет  
имени академика И.П. Павлова»

Министерства здравоохранения Российской Федерации  
ФГБОУ ВО РязГМУ Минздрава России

Утверждено решением ученого совета  
Протокол № 1 от 01.09.2023 г

Фонд оценочных средств для государственной итоговой аттестации	
Образовательная программа	Основная профессиональная образовательная программа высшего образования – программа специалитета по специальности 31.05.03 Стоматология
Квалификация	Врач-стоматолог
Форма обучения	Очная

Составитель/и:

С.И. Черкесова, к.м.н., доцент, зав. кафедрой терапевтической и детской стоматологии;

Л.Б.Филимонова, к.м.н., доцент, зав кафедрой хирургической стоматологии и челюстно-лицевой хирургии с курсом ЛОР-болезней;

А.В. Гуськов, к.м.н., доцент, зав кафедрой ортопедической стоматологии с курсом ортодонтии;

М.С.Сумонова ассистент кафедры терапевтической и детской стоматологии

Рецензент/ы:

А.Н. Журавлев, к.м.н., доцент кафедры хирургической стоматологии и челюстно-лицевой хирургии с курсом ЛОР-болезней;

Е.А. Глухова, к.м.н., доцент, доцент кафедры терапевтической и детской стоматологии

Матрица компетенций, сформированность которых оценивается на  
государственном экзамене

Тестирование	
Номер ситуационной задачи и/или задания/билета	Компетенции
Вариант 1 вопрос 100 Вариант 2 вопрос 91 Вариант 3 вопрос 97 Вариант 4 вопрос 100 Вариант 6 вопрос 100 Вариант 7 вопрос 91	Философия, биоэтика (ОК-1)
Вариант 1 вопрос 92 Вариант 2 вопрос 92 Вариант 3 вопрос 98 Вариант 4 вопрос 95 Вариант 5 вопрос 92 Вариант 6 вопрос 92 Вариант 7 вопрос 82 Вариант 8 вопрос 98 Вариант 9 вопрос 95	Философия, биоэтика (ОК-2)
Вариант 1 вопрос 93 Вариант 2 вопрос 93 Вариант 3 вопрос 99 Вариант 4 вопрос 96 Вариант 6 вопрос 93 Вариант 5 вопрос 93 Вариант 7 вопрос 93 Вариант 8 вопрос 99 Вариант 9 вопрос 96	История Отечества, философия, биоэтика (ОК-3)
Вариант 1 вопрос 99	Физика, математика (ОК-5)
Вариант 6 вопрос 9,10 Вариант 10 вопрос 9,10	Челюстно-лицевая хирургия (ОК-7)
Вариант 1, вопрос 1 Вариант 2 вопрос 78,79,80,81,82 Вариант 5 вопрос 34 Вариант 6 вопрос 78,79,80 Вариант 10 вопрос 34	Терапевтическая стоматология (ПК2)
Вариант 2 вопрос 38,58,59 Вариант 3 вопрос 4,5,6 Вариант 4 вопрос 25,26,27,28,29,58 Вариант 5 вопрос 4,5,6,9,10,58 Вариант 6 вопрос 19,58 Вариант 7 вопрос 24,38,40,42,58 Вариант 8 вопрос 7,43,88 Вариант 9 вопрос 88, Вариант 10 вопрос 48	Терапевтическая стоматология (ПК-6)

<p>Вариант 3 вопрос 9, 10, 17, 18, 19, 20, 21, 22, 23, 74, 81, 82, 83, 84, 85, 86</p> <p>Вариант 4 вопрос 3, 21,22,24,32,39</p> <p>Вариант 5 вопрос 24, 25, 26, 27, 28, 31, 52, 53, 55, 59, 67</p> <p>Вариант 6 вопрос 1,2,3,4,46,51,52,59,68,74</p> <p>Вариант 7 вопрос 12,21,43,44,55,57,59,67,80</p> <p>Вариант 8 вопрос 1,2,3,4,5,6,50</p> <p>Вариант 9 вопрос 1, 2, 3, 4, 8, 9, 23, 24, 25, 26, 51, 56, 57, 58, 59, 60</p> <p>Вариант 10 вопрос 12, 13, 14, 15, 37, 49, 50, 56, 57, 58, 59, 60.</p>	<p>Терапевтическая стоматология (ПК-5)</p>
<p>Вариант 1,вопрос 14, 18, 31 , 33,34, 35,36,82,83</p> <p>Вариант 2 вопрос 7,85</p> <p>Вариант 3 вопрос 11,12,13,14,15</p> <p>Вариант 5 вопрос 30,72,73,74</p> <p>Вариант 6 вопрос 28, 37,41,42,43,48,83,85</p> <p>Вариант 7 вопрос 12,71,72</p> <p>Вариант 8 вопрос 13,72,74</p> <p>Вариант 9 вопрос 34, 35, 36, 40, 41, 42, 43, 48, 62, 63, 64, 71, 72, 73, 74</p> <p>Вариант 10 вопрос 23, 24, 25, 26, 27, 28, 29, 30, 31, 69, 71</p>	<p>Терапевтическая стоматология, Детская стоматология, Материаловедение (ОПК-8)</p>
<p>Вариант 1,вопрос 15 , 17 , 18 , 19 ,20,21</p> <p>Вариант 2 вопрос 19,53,54,67</p> <p>Вариант 5 вопрос 21,22,69,70,75,77</p> <p>Вариант 7 вопрос 75,70</p> <p>Вариант 8 вопрос 75</p> <p>Вариант 9 вопрос 21,22,67,70</p> <p>Вариант 10 вопрос 36,38,41,42</p>	<p>Терапевтическая стоматология, Ортодонтия и детское протезирование (ПК-1)</p>
<p>Вариант 6 вопрос 17,27,29,32,33,,36,54,70</p> <p>Вариант 7 вопрос 73,76</p> <p>Вариант 8 вопрос 8,9,11,12,15,16,73</p> <p>Вариант 9 вопрос 32,33,37,39,46,77,80</p> <p>Вариант 10 вопрос 17,21,22,61,71,73</p>	<p>Челюстно-лицевая хирургия, Протезирование зубов и зубных рядов (ПК-8)</p>
<p>Вариант 1 вопрос 57,73,74,75,76,91</p> <p>Вариант 2 вопрос 14,15,16,17,18,84</p> <p>Вариант 3 вопрос 27,28,29,64,65,66,67</p> <p>Вариант 4 вопрос 17,20</p> <p>Вариант 5 вопрос 15, 17, 45, 78, 79, 81, 82, 83, 84, 85, 86, 87, 88</p> <p>Вариант 6 вопрос 5,6,7,8,16</p> <p>Вариант 7 вопрос 16, 17, 18, 79, 82, 84, 85, 86, 87, 88</p> <p>Вариант 8 вопрос 32,33,34,35,36,37,38,39</p> <p>Вариант 9 вопрос 5,16,17,65,66,76</p> <p>Вариант 10 вопрос 1,5,6,7,16,18,45</p>	<p>Терапевтическая стоматология, Детская стоматология (ОПК-11)</p>

<p>Вариант 1 вопрос 60  Вариант 2 вопрос 51,72,73  Вариант 3 вопрос 68,71,72,73  Вариант 4 вопрос 4  Вариант 4 вопрос 6,18,39,40,  41,42,52,60  Вариант 5 вопрос 60  Вариант 6 вопрос 60,77  Вариант 7 вопрос 22,52,60  Вариант 8 вопрос 52,68</p>	<p>Терапевтическая  стоматология, Детская  стоматология  Геронтостоматология (ОПК-9)</p>
<p>Вариант 1 вопрос 89,97  Вариант 2 вопрос 86,87,97  Вариант 3 вопрос 89,93  Вариант 4 вопрос 94,89  Вариант 5 вопрос 89  Вариант 6 вопрос 86,87,89,97  Вариант 7 вопрос 97,98  Вариант 8 вопрос 89,94  Вариант 9 вопрос 89,94</p>	<p>Философия, биоэтика (ОПК-2)</p>
<p>Вариант 1 вопрос 67,68,69</p>	<p>Детская стоматология(ОПК-4)</p>
<p>Вариант 3 вопрос 45, 46,47,48,49,91  Вариант 5 вопрос 49  Вариант 8 вопрос 24,25,27,28,29</p>	<p>Ортодонтия и детское  протезирование (ОПК-7)</p>
<p>Вариант 3 вопрос 34 ()  Вариант 4 вопрос 15  Вариант 5 вопрос 13,14  Вариант 6 вопрос 18,20,45,69  Вариант 7 вопрос 77  Вариант 9 вопрос 38</p>	<p>Терапевтическая  стоматология (ОПК-5)</p>
<p>Вариант 4 вопрос 70</p>	<p>Общая хирургия,  хирургические болезни (ОПК-10)</p>
<p>Вариант 5 вопрос 34</p>	<p>Общественное здоровье и  здравоохранение, экономика  здравоохранения (ПК-4)</p>
<p>Вариант 2 вопрос 24,64  Вариант 3 вопрос 53, 56, 57, 55, 67, 68, 69,  73,74, 75, 79, 81, 83, 84, 85, 86, 87  Вариант 6 вопрос 13  Вариант 7 вопрос 53  Вариант 9 вопрос 83,84,85,86,87</p>	<p>Общая хирургия,  хирургические болезни (ПК-9)</p>
<p>Вариант 2 вопрос 4</p>	<p>Общая хирургия,  хирургические болезни (ПК-10)</p>
<p>Вариант 5 вопрос 32,33,35,41,42</p>	<p>Общественное здоровье и  здравоохранение, экономика</p>

	здравоохранения, Детская стоматология (ПК-12)
Вариант 1 вопрос 90 Вариант 5 вопрос 36 Вариант 10 вопрос 32,33,35	Гигиена (ПК-13)
Вариант 1 вопрос 94 Вариант 2 вопрос 94 Вариант 3 вопрос 100	Общественное здоровье и здравоохранение, экономика здравоохранения (ПК-14)
Вариант 1 вопрос 96 Вариант 3 вопрос 95	Общественное здоровье и здравоохранение, экономика здравоохранения (ПК-15)
Вариант 1 вопрос 98 Вариант 2 вопрос 32,33,34,35,36,37,89 Вариант 3 вопрос 39,40,41,42,43,44 Вариант 6 вопрос 39,40,98 Вариант 7 вопрос 32,33,34,35,36,37,74,89 Вариант 8 вопрос 18,19,20,21,22,23	Общественное здоровье и здравоохранение, экономика здравоохранения (ПК-16)

**Типовые задания для оценивания результатов сформированности компетенций:**

**Варианты тестовых заданий:**

### ВАРИАНТ 1

**1. ВОЗБУДИТЕЛЕМ ГЕРПАНГИНЫ ЯВЛЯЕТСЯ**

- А) цитомегаловирус
- Б) вирус простого герпеса
- В) вирус гриппа
- Г) вирус коксаки

**2. ИДИОПАТИЧЕСКОЕ ЗАБОЛЕВАНИЕ С ПРОГРЕССИРУЮЩИМ ЛИЗИСОМ ТКАНЕЙ ПАРОДОНТА ЭТО СИНДРОМ**

- А) Стентона – Капдепона
- Б) Блоха-Сульцбергера
- В) Папийона – Лефевра
- Г) Аспергера

**3. ОТВЕРТКООБРАЗНАЯ ИЛИ БОЧКООБРАЗНАЯ ФОРМА КОРОНКИ И ПОЛУЛУННАЯ ВЫЕМКА НА РЕЖУЩЕМ КРАЕ ЦЕНТРАЛЬНЫХ РЕЗЦОВ ХАРАКТЕРНЫ ДЛЯ ЗУБОВ**

- А) Гетчинсона
- Б) Пфлюгера
- В) Фурнье
- Г) Тернера

**4. СИНОДОНТИЯ ПРОЯВЛЯЕТСЯ**

- А) сращением зубов
- Б) расщеплением зубов
- В) инвагинацией зубов
- Г) выпячиванием зубов

**5. АФТЫ БЕДНАРА ОТНОСЯТСЯ К ЗАБОЛЕВАНИЮ СЛИЗИСТОЙ  
ОБОЛОЧКИ ПОЛОСТИ РТА**

- А) хроническая травма слизистой
- Б) хронический рецидивирующий афтозный стоматит
- В) острый герпетический стоматит
- Г) вторичный сифилис

**6. ПРИ ХРОНИЧЕСКИХ ФОРМАХ ПУЛЬПИТА ОБНАРУЖИВАЕТСЯ  
МИКРОФЛОРА**

- А) стафилококковая
- Б) стрептококковая
- В) смешанная
- Г) грибковая

**7. ВРОЖДЕННЫЙ СИФИЛИС В ПОЛОСТИ РТА МОЖЕТ ПРОЯВЛЯТЬСЯ  
В ВИДЕ**

- А) эрозий с фестончатыми краями
- Б) афт и эрозий
- В) папулы округлой или овальной формы
- Г) гнойных корок на губах

**8. ТАКТИКА ПРИ СЛУЧАЙНОЙ ПЕРФОРАЦИИ ДНА КАРИОЗНОЙ  
ПОЛОСТИ ВРЕМЕННОГО МОЛЯРА У РЕБЕНКА 5 ЛЕТ, ИМЕЮЩЕГО  
НИЗКИЙ УРОВЕНЬ ИНТЕНСИВНОСТИ КАРИЕСА**

- А) лечение методом девитальной ампутации
- Б) лечение биологическим методом
- В) лечение методом витальной ампутации
- Г) отсроченное пломбирование

**9. МЕТОД ЛЕЧЕНИЯ МОЛЯРОВ, ПРЕДПОЧТИТЕЛЬНЫЙ ПРИ  
ХРОНИЧЕСКОМ ПУЛЬПИТЕ В СТАДИИ ОБОСТРЕНИЯ У РЕБЕНКА 5  
ЛЕТ**

- А) витальной ампутации коронковой пульпы
- Б) биологический
- В) девитальной экстирпации
- Г) девитальной ампутации

**10. НАИБОЛЕЕ ЭФФЕКТИВНОЙ ПРИ ЛЕЧЕНИИ ХРОНИЧЕСКИХ  
ПЕРИОДОНТИТОВ ПОСТОЯННЫХ ЗУБОВ С НЕЗАКОНЧЕННЫМ  
РОСТОМ КОРНЕЙ И СОХРАНЕНИЕМ ЗОНЫ РОСТА У ДЕТЕЙ  
ЯВЛЯЕТСЯ ПАСТА**

- А) эвгеноловая
- Б) резорцин-формалиновая
- В) кальцийсодержащая
- Г) эндометазоновая

**11. ВРАЧЕБНАЯ ТАКТИКА ПРИ ПОЛНОМ ВЫВИХЕ ВРЕМЕННОГО ЗУБА**

- А) зуб обязательно должен быть реплантирован
- Б) реплантации не подлежит
- В) если до смены зуба остается менее одного года, зуб не репланируется
- Г) временный зуб должен быть реплантирован, если до его смены остается более двух лет

**12. ЛУЧШИМ МЕТОДОМ ЛЕЧЕНИЯ ЗУБОСОДЕРЖАЩИХ КИСТ У ДЕТЕЙ ЯВЛЯЕТСЯ**

- А) цистотомия без удаления постоянных зубов из полости кисты
- Б) пломбирование за верхушку "причинных" зубов
- В) пломбирование зуба с резекцией верхушек корня
- Г) цистотомия с удалением постоянных зубов из полости кисты

**13. ЦЕЛЕСООБРАЗНОЕ ЛЕЧЕНИЕ ПОЛНОГО ВЫВИХА ПОСТОЯННОГО РЕЗЦА СО СФОРМИРОВАННЫМ КОРНЕМ**

- А) реплантация зуба без пломбирования
- Б) возмещение дефекта съемным протезом
- В) реплантация зуба с предварительным его пломбированием
- Г) имплантация

**14. ПРИ ЛЕЧЕНИИ ОСТРОГО ГЕРПЕТИЧЕСКОГО СТОМАТИТА ПРИМЕНЯЮТ АЦИКЛОВИР В ДОЗИРОВКЕ (МГ/КГ МАССЫ ТЕЛА)**

- А) 200
- Б) 20
- В) 250
- Г) 500

**15. НАЗНАЧЬТЕ СРЕДСТВА ГИГИЕНЫ ПОЛОСТИ РТА МЛАДШЕМУ ШКОЛЬНИКУ С ИНТАКТНЫМИ ЗУБАМИ, ЖИВУЩЕМУ В МЕСТНОСТИ С ОПТИМАЛЬНЫМ СОДЕРЖАНИЕМ ФТОРА В ПИТЬЕВОЙ ВОДЕ**

- А) лечебно-профилактическую зубную пасту, содержащую фтор
- Б) гигиеническую зубную пасту
- В) лечебно-профилактическую зубную пасту, содержащую фосфорно-кальциевые соли
- Г) лечебно-профилактические зубные пасты с экстрактами лечебных трав

**16. ЛЕЧЕНИЕ ЯЗВЕННО-НЕКРОТИЧЕСКОГО ГИНГИВИТА ПРЕДУСМАТРИВАЕТ**

- А) обезболивание, снятие зубных отложений, аппликации протеолитическими ферментами, использование антибактериальных средств
- Б) гигиену полости рта, удаление зубных отложений, использование склерозирующих средств, физиотерапию



В) гигиену полости рта, удаление зубных отложений, наложение лечебных повязок  
Г) устранение местных факторов (коррекция уздечек, пластика преддверия полости рта и др.), электрофорез витаминами, все виды массажа

**17. НАЗНАЧЬТЕ СРЕДСТВА ГИГИЕНЫ РЕБЕНКУ С III СТЕПЕНЬЮ АКТИВНОСТИ КАРИЕСА**

- А) гигиенические зубные эликсиры
- Б) лечебно-профилактические зубные пасты, содержащие экстракты лечебных трав
- В) лечебно-профилактические зубные пасты, содержащие соединения фтора
- Г) гигиенические зубные пасты и эликсиры

**18. ДЛЯ СНИЖЕНИЯ КАРИЕСВОСПРИИМЧИВОСТИ НАЗНАЧАЮТ ДЕТЯМ ВНУТРЬ**

- А) имудон
- Б) интерферон
- В) кальцинона
- Г) лактобактерин

**19. ДЛЯ СНИЖЕНИЯ КАРИЕСВОСПРИИМЧИВОСТИ НАЗНАЧАЮТ ДЕТЯМ ВНУТРЬ С 7-ЛЕТНЕГО ВОЗРАСТА**

- А) берокка
- Б) бифидобактерин
- В) йодид калия
- Г) метилурацил

**20. В ЦЕЛЯХ ПРОФИЛАКТИКИ КАРИЕСА У ДЕТЕЙ СЛЕДУЕТ ОГРАНИЧИТЬ В РАЦИОНЕ ПИТАНИЯ**

- А) мясные консервы
- Б) кисломолочные продукты
- В) зелень, овощи
- Г) сыры

**21. В ЦЕЛЯХ ПРОФИЛАКТИКИ КАРИЕСА У ДЕТЕЙ СЛЕДУЕТ ОГРАНИЧИТЬ В РАЦИОНЕ ПИТАНИЯ**

- А) мясо
- Б) творог
- В) овощи
- Г) конфеты

**22. ГИГИЕНИЧЕСКОЕ ОБУЧЕНИЕ РЕБЕНКА НЕОБХОДИМО НАЧИНАТЬ**

- А) у первоклассников
- Б) в период прорезывания первых временных зубов
- В) в период прорезывания первых постоянных зубов
- Г) с 1 года

**23. КЛИНИЧЕСКИЕ ПРОЯВЛЕНИЯ ФЛЮОРОЗА**

- А) борозды параллельные режущему краю

- Б) слущивание эмали с обнажением дентина на всех зубах
- В) меловидные пятна в пришеечной области зубов разного срока минерализации
- Г) белые пятна и крапинки на поверхности эмали на зубах разного периода минерализации

**24. ЖАЛОБЫ БОЛЬНОГО ПРИ МЕСТНОЙ ГИПОПЛАЗИИ ЭМАЛИ НА**

- А) боли от горячего раздражителя
- Б) косметический недостаток
- В) ночные боли
- Г) подвижность зубов

**25. КЛИНИЧЕСКАЯ ХАРАКТЕРИСТИКА ЭМАЛИ ЗУБОВ ПРИ НАСЛЕДСТВЕННОМ НЕСОВЕРШЕННОМ АМЕЛОГЕНЕЗЕ**

- А) стирание твердых тканей до шейки без вскрытия полости зуба
- Б) пигментированное пятно и углубление в эмали одного зуба
- В) меловидные пятна в пришеечной области зубов разного срока минерализации
- Г) слущивание эмали с обнажением дентина на всех зубах

**26. КЛИНИЧЕСКАЯ ХАРАКТЕРИСТИКА ЭМАЛИ ЗУБОВ ПРИ МЕСТНОЙ ГИПОПЛАЗИИ**

- А) слущивание эмали с обнажением дентина на всех зубах
- Б) белые пятна и крапинки на поверхности эмали на зубах разного периода минерализации
- В) пигментированное пятно и углубление в эмали одного зуба
- Г) стирание твердых тканей до шейки без вскрытия полости зуба

**27. КЛИНИЧЕСКАЯ ХАРАКТЕРИСТИКА ЭМАЛИ ЗУБОВ ПРИ ПЯТНИСТОЙ ФОРМЕ ФЛЮОРОЗА**

- А) окрашивание коронок зубов в желтый цвет
- Б) изменения цвета эмали зубов разного периода минерализации в различных участках коронки зуба
- В) симметричные пятна и дефекты на коронках зубов одного периода минерализации
- Г) меловидные пятна в пришеечной области зубов разного срока минерализации

**28. КЛИНИЧЕСКИЕ ХАРАКТЕРИСТИКА ЭМАЛИ ПРИ ТЕТРАЦИКЛИНОВЫХ ЗУБАХ**

- А) стирание твердых тканей до шейки без вскрытия полости зуба
- Б) симметричные пятна и дефекты на коронках зубов одного периода минерализации
- В) меловидные пятна в пришеечной области зубов разного срока минерализации
- Г) окрашивание коронок зубов в желтый цвет

**29. НА РЕНТГЕНОГРАММЕ ПРИ НЕСОВЕРШЕННОМ ДЕНТИНОГЕНЕЗЕ ВЫЯВЛЯЮТ**

- А) корни зубов нормальной длины
- Б) расширение периодонтальной щели у верхушки корня
- В) корневые каналы и полости зубов облитерируются вскоре после прорезывания зуба

Г) просвет корневого канала широкий

**30. ОСНОВОЙ ЛЕЧЕБНЫХ ПРОКЛАДОК —ДИКАЛ||, —КАЛЬЦИ-ПУЛЬПЫ, ЯВЛЯЕТСЯ**

- А) антисептик
- Б) антибиотик
- В) гидроокись кальция
- Г) интерферон

**31. ДЛЯ ВЫЯВЛЕНИЯ КАРИОЗНЫХ ПЯТЕН МЕТОДОМ ОКРАШИВАНИЯ ПРИМЕНЯЮТ**

- А) 2 % раствор метиленового синего
- Б) реактив Шиллера-Писарева
- В) раствор йодистого калия
- Г) бриллиантовый зеленый

**32. ПРИ ЛЕЧЕНИИ ЗУБА МЕТОДОМ ВЫСОКОЙ АМПУТАЦИИ НА ОСТАВШУЮСЯ В КАНАЛЕ ЧАСТЬ КОРНЕВОЙ ПУЛЬПЫ ВОЗДЕЙСТВУЮТ ЛЕКАРСТВЕННЫМИ ВЕЩЕСТВАМИ С ЦЕЛЮ**

- А) прекращения воспалительного процесса и обеспечения дальнейшего формирования зуба
- Б) обеспечения дальнейшего формирования зуба
- В) прекращения дальнейшего формирования корня
- Г) ускорения формирования корня

**33. ПЛОМБИРОВАНИЕ КАНАЛОВ ВРЕМЕННЫХ РЕЗЦОВ С РАЗРУШЕНИЕМ КОРОНКИ ПРОИЗВОДЯТ**

- А) пастой из окиси цинка на масляной основе
- Б) фосфат-цементом
- В) серебряным штифтом
- Г) резорцин-формалиновой пастой

**34. МЕДИКАМЕНТОЗНЫЕ СРЕДСТВА ДЛЯ АНТИСЕПТИЧЕСКОЙ ОБРАБОТКИ КАНАЛОВ**

- А) раствор Шиллера-Писарева
- Б) йодиол
- В) физиологический раствор
- Г) спирт

**35. КАНАЛЫ ВРЕМЕННЫХ СФОРМИРОВАННЫХ РЕЗЦОВ ПРЕДПОЧТИТЕЛЬНЕЕ ПЛОМБИРОВАТЬ**

- А) пастой Каласепт
- Б) резорцин-формалиновой пастой
- В) фосфат-цементом
- Г) пастой из окиси цинка на масляной основе

**36. ГИПОХЛОРИТ НАТРИЯ ДЛЯ ОБРАБОТКИ КАНАЛА ЦЕЛЕСООБРАЗНО ИСПОЛЬЗОВАТЬ В КОНЦЕНТРАЦИИ**

- А) 0,5-1%
- Б) 2,5-3%
- В) 10-15%
- Г) 20 %

**37. ДЛЯ ОБРАБОТКИ ПОЛОСТИ РТА ПРИ КАНДИДОЗЕ НЕОБХОДИМО**

- А) удалить верхний рыхлый слой налета, обработать 1 –2 % раствором гидрокарбоната натрия и затем канестеном или клотримазолом
- Б) обезболить слизистую оболочку, провести антисептическую обработку и аппликацию маслом шиповника
- В) обезболить, смазать мазью ацикловир
- Г) обезболить, обработать 1-2 % р-ром гидрокарбоната натрия, затем кератопластическими средствами

**38. ЛЕКАРСТВЕННЫЕ СРЕДСТВА, ВЫЗЫВАЮЩИЕ ХИМИЧЕСКИЕ ОЖОГИ**

- А) винилин
- Б) резорцин-формалиновая смесь
- В) метиленовый синий
- Г) витаон

**39. ПРИ ЛЕЧЕНИИ ПИОДЕРМИИ С УКАЗАНИЕМ В АНАМНЕЗЕ АЛЛЕРГИЧЕСКИХ РЕАКЦИЙ К АНТИБАКТЕРИАЛЬНОЙ МАЗИ ДОБАВЛЯЮТ**

- А) теброфеновую 2 % мазь
- Б) кортикостероидную мазь
- В) бонафтоновую 2 % мазь
- Г) бутадіоновую

**40. ВЫБЕРИТЕ ЭТИОТРОПНЫЕ ЛЕКАРСТВЕННЫЕ СРЕДСТВА ПРИ ГЕРПАНГИНЕ В ПЕРВЫЕ 2-3 ДНЯ ЗАБОЛЕВАНИЯ**

- А) антибиотики
- Б) ферменты
- В) антисептики
- Г) противовирусные препараты

**41. ДЛЯ УСКОРЕНИЯ ЗАЖИВЛЕНИЯ ЭЛЕМЕНТОВ ХРОНИЧЕСКОГО РЕЦИДИВИРУЮЩЕГО АФТОЗНОГО СТОМАТИТА ПРИМЕНЯЮТ**

- А) теброфеновую мазь
- Б) флореналевую мазь
- В) солкосерил дентальную адгезивную пасту
- Г) мазь клотримазол

**42. ДЛЯ ЛЕЧЕНИЯ ОГС ПРИМЕНЯЮТ МАЗИ**

- А) ацикловир
- Б) канестен
- В) неомициновую
- Г) бутадіоновую

**43. ДЛЯ ЛЕЧЕНИЯ МОЛОЧНИЦЫ ПРИМЕНЯЮТ МАЗИ**

- А) теброфеновую, оксолиновую
- Б) клотримазол, нистатиновую
- В) неомициновую, тетрациклиновую
- Г) фторокорт, флуцинар

**44. В БЛИЖАЙШИЕ ЧАСЫ ПОСЛЕ РАНЕНИЙ ЯЗЫКА, МЯГКОГО НЁБА, ТКАНЕЙ ДНА РТА ОПАСНОСТЬ ДЛЯ ЖИЗНИ РЕБЁНКА ПРЕДСТАВЛЯЕТ**

- А) нарушение речи
- Б) нарушение приёма пищи
- В) асфиксия
- Г) развитие гнойно-некротического процесса

**45. СРОК, В ТЕЧЕНИЕ КОТОРОГО ПРОИСХОДИТ ПОЛНАЯ КОСТНАЯ РЕГЕНЕРАЦИЯ В ЛУНКЕ ПОСЛЕ УДАЛЕНИЯ ПОСТОЯННОГО ЗУБА У ДЕТЕЙ**

- А) 2-4 недели
- Б) 3-6 месяцев
- В) 4-6 недель
- Г) 6-8 недель

**46. АБСОЛЮТНЫМ ПОКАЗАНИЕМ К УДАЛЕНИЮ ПРИЧИННОГО ВРЕМЕННОГО ЗУБА ЯВЛЯЕТСЯ**

- А) острый пульпит
- Б) острый серозный периостит
- В) острый серозный лимфаденит
- Г) хронический остеомиелит

**47. ЭПИТЕЛИЗАЦИЯ ЭЛЕМЕНТОВ ПРИ ГЕРПАНГИНЕ ПРОИСХОДИТ ЧЕРЕЗ**

- А) 10-12 дней
- Б) 1-2 дня
- В) 3-4 дня
- Г) 5-6 дней

**48. ДЛЯ ЛЕЧЕНИЯ ОСТРОГО ГЕРПЕТИЧЕСКОГО СТОМАТИТА В ПЕРВЫЕ 3 ДНЯ НАЗНАЧАЮТ ПРЕПАРАТЫ**

- А) противовирусные и обезболивающие
- Б) кератопластические
- В) антибактериальные
- Г) противогрибковые

**49. НАСИЛЬСТВЕННОЕ ОТТОРЖЕНИЕ НАЛЕТА ПРИ ТЯЖЕЛОЙ ФОРМЕ КАНДИДОЗА МОЖЕТ ПРИВЕСТИ К**

- А) летальному исходу
- Б) более быстрому выздоровлению

- В) не вызывает изменений
- Г) развитию генерализованной формы

**50. ПРИ ПИОДЕРМИИ НА КРАСНОЙ КАЙМЕ И КОЖЕ ГУБ ВЫЯВЛЯЮТ**

- А) эрозии, покрытые фибринозным налетом
- Б) пустулы, толстые соломенно-желтые корки
- В) прозрачные корочки, фиксированные в центре
- Г) уртикарную сыпь, разлитую гиперемию

**51. ПРИ МЕДИКАМЕНТОЗНОМ СТОМАТИТЕ ВОЗМОЖНО ПОЯВЛЕНИЕ НА КОЖЕ ТЕЛА**

- А) пигментных пятен
- Б) синюшно-красных пятен округлой формы, с пузырьком или папулой в центре
- В) мелких пузырьковых высыпаний
- Г) уртикарной сыпи

**52. ПОЯВЛЕНИЕ СЫПИ, ОТЁКА ГУБ, ВЕК У РЕБЕНКА ЯВЛЯЕТСЯ КЛИНИЧЕСКИМ СИМПТОМОМ**

- А) анафилактического шока
- Б) обморока
- В) сердечно-сосудистого коллапса
- Г) болевого шока

**53. ОСНОВНОЙ МЕТОД ЛЕЧЕНИЯ ЗУБОВ ПРИ НЕСОВЕРШЕННОМ ДЕНТИНОГЕНЕЗЕ**

- А) шинирование зубов
- Б) пломбирование кариозных полостей
- В) восстановление анатомической формы коронки зуба с помощью композитов
- Г) профилактическое, эндодонтическое лечение после завершения формирования корня зуба по показаниям

**54. МЕТОДИКА ЛЕЧЕНИЯ КАРИЕСА В СТАДИИ МЕЛОВИДНОГО ПЯТНА ПОСТОЯННЫХ ЗУБОВ**

- А) аппликация реминерализирующих препаратов
- Б) препарирование с последующим пломбированием
- В) аппликация раствора гидрокарбоната натрия
- Г) импрегнация 30% раствором нитрата серебра

**55. ВОЗРАСТ РЕБЕНКА, ПРИ КОТОРОМ МОЖНО ПРОВОДИТЬ ПЛОМБИРОВАНИЕ ПОСТОЯННЫХ РЕЗЦОВ КОМПОЗИЦИОННЫМИ МАТЕРИАЛАМИ ПРИ ГИПОПЛАЗИИ ЗУБОВ**

- А) сразу после их прорезывания
- Б) старше 12 лет
- В) 7-8 лет
- Г) 8-9 лет

**56. ДЛЯ ЛЕЧЕНИЯ НАЧАЛЬНЫХ ФОРМ КАРИЕСА ПОСТОЯННЫХ ЗУБОВ У ДЕТЕЙ ПРИМЕНЯЕТСЯ**

- А) раствор нитрата серебра 30 %
- Б) гель ROCS MedicalMinerals
- В) р-р Шиллера-Писарева
- Г) гипохлорит натрия

**57. КЛЮВОВИДНЫЕ ЩИПЦЫ ИСПОЛЬЗУЮТ ДЛЯ УДАЛЕНИЯ**

- А) боковых временных резцов нижней челюсти
- Б) центральных временных резцов верхней челюсти
- В) временных моляров верхней челюсти
- Г) клыков верхней челюсти

**58. ЗУБЫ 5.1, 6.1 ПРИ ВКОЛОЧЕННОМ ВЫВИХЕ У РЕБЁНКА ТРЁХ ЛЕТ РЕКОМЕНДУЕТСЯ**

- А) оставить под наблюдением
- Б) провести репозицию
- В) удалить
- Г) провести эндодонтическое лечение

**59. ЗУБ 6.1 У РЕБЁНКА ПЯТИ ЛЕТ ПРИ ПЕРЕЛОМЕ КОРНЯ РЕКОМЕНДУЕТСЯ**

- А) удалить
- Б) сохранить, используя штифт
- В) оставить под наблюдением
- Г) провести эндодонтическое лечение

**60. ПРИ МНОЖЕСТВЕННОМ ВЫВИХЕ ВРЕМЕННЫХ ЗУБОВ С ПЕРЕЛОМОМ АЛЬВЕОЛЯРНОГО ОТРОСТКА РЕКОМЕНДУЕТСЯ ИСПОЛЬЗОВАТЬ ШИНУ**

- А) гладкую шину-скобу
- Б) пластмассовую назубную
- В) проволочную с зацепными петлями
- Г) пластмассовую зубнаддесневую

**61. ПРИ ОСТРОМ ГНОЙНОМ ПЕРИОСТИТЕ ПРИЧИННЫЙ ВРЕМЕННЫЙ МНОГОКОРНЕВОЙ ЗУБ СЛЕДУЕТ**

- А) удалить
- Б) трепанировать и пломбировать
- В) пломбировать и произвести резекцию верхушки корня
- Г) удалить по показаниям

**62. ПРИ ОСТРОМ ГНОЙНОМ ПЕРИОСТИТЕ ПРИЧИННЫЙ ВРЕМЕННЫЙ ОДНОКОРНЕВОЙ ЗУБ**

- А) трепанировать и пломбировать
- Б) удалить
- В) пломбировать и произвести резекцию верхушки корня
- Г) удалить по показаниям

**63. ПРИ ЛЕЧЕНИИ ВКОЛОЧЕННОГО ВЫВИХА ВРЕМЕННЫХ СФОРМИРОВАННЫХ РЕЗЦОВ НЕОБХОДИМО**

- А) динамическое наблюдение
- Б) репозиция внедренного зуба
- В) удаление зуба
- Г) вытяжение зуба с помощью ортодонтических аппаратов

**64. РАЦИОНАЛЬНАЯ ТАКТИКА ПРИ ХРОНИЧЕСКОМ ПЕРИОДОНТИТЕ ВРЕМЕННЫХ ЗУБОВ У РЕБЕНКА, СТРАДАЮЩЕГО ПИЕЛОНЕФРИТОМ**

- А) удаление зуба
- Б) пломбирование каналов пастой на масляной основе
- В) пломбирование каналов пастой на основе гидроокиси кальция
- Г) пломбирование каналов резорцин-формалиновой пастой

**65. ПРИ ЛЕЧЕНИИ ХРОНИЧЕСКОГО ПЕРИОДОНТИТА ПОСТОЯННОГО ОДНОКОРНЕВОГО ЗУБА СО СФОРМИРОВАННЫМ КОРНЕМ ВНЕ ОБОСТРЕНИЯ**

- А) вскрыть полость зуба, раскрыть ее, удалить распавшуюся коронковую и корневую пульпу, промыть антисептиками канал, раскрыть верхушку корня, запломбировать канал
- Б) в первое посещение обработать настойкой йода переходную складку и соседние зубы, обработать кариозную полость, раскрыть полость зуба, оставить зуб открытым
- В) раскрыть полость зуба, удалить распад из канала, назначить теплые ротовые ванночки
- Г) удалить распад из канала, оставить турунду с антисептиком

**66. ПРИ ЛЕЧЕНИИ ВКОЛОЧЕННОГО ВЫВИХА ПОСТОЯННЫХ СФОРМИРОВАННЫХ РЕЗЦОВ ПОКАЗАНО**

- А) репозиция
- Б) вытяжение зуба с помощью ортодонтических аппаратов
- В) только динамическое наблюдение
- Г) репозиция и шинирование зуба на 3-4 недели

**67. ПРИ ПЕРЕЛОМЕ КОРОНКИ НЕСФОРМИРОВАННОГО ЗУБА С ОБНАЖЕНИЕМ ПУЛЬПЫ В ПЕРВЫЕ 6 ЧАСОВ**

- А) высокую ампутацию
- Б) закрытие линии перелома фтор-цементом
- В) витальную ампутацию
- Г) биологический метод лечения пульпита с одновременной защитой зуба ортодонтической коронкой

**68. ПРИ ПЕРЕЛОМЕ КОРОНКИ С ОБНАЖЕНИЕМ ПУЛЬПЫ ПОСТОЯННОГО СФОРМИРОВАННОГО ЗУБА В ПЕРВЫЕ 6 ЧАСОВ НЕОБХОДИМО ПРОВЕСТИ**

- А) высокая ампутация пульпы
- Б) экстирпация пульпы
- В) витальная ампутация



Г) биологический метод с одновременной защитой зуба ортодонтической коронкой

**69. ПРИ ЛЕЧЕНИИ ВКОЛОЧЕННОГО ВЫВИХА ПОСТОЯННЫХ НЕСФОРМИРОВАННЫХ РЕЗЦОВ В ПЕРВЫЕ 2 ДНЯ ПОСЛЕ ТРАВМЫ НЕОБХОДИМО**

- А) эндодонтическое лечение
- Б) вытяжение зуба с помощью ортодонтических аппаратов
- В) репозиция зуба и шинирование на 3-4 недели
- Г) щадящий режим питания, противовоспалительная терапия, динамическое наблюдение

**70. ПРИШЕЕЧНАЯ ОБЛАСТЬ ВРЕМЕННЫХ РЕЗЦОВ МИНЕРАЛИЗУЕТСЯ У РЕБЕНКА**

- А) в первые 3-4 месяца после рождения
- Б) до рождения
- В) сразу после прорезывания зуба
- Г) к концу первого года жизни

**71. КАРИОЗНЫЕ ПЯТНА ВЫЯВЛЯЮТСЯ НА ПОВЕРХНОСТИ ЗУБОВ**

- А) вестибулярной
- Б) контактной
- В) жевательной
- Г) в области режущего края

**72. ЖАЛОБЫ ПРИ УШИБЕ ВРЕМЕННЫХ И ПОСТОЯННЫХ ЗУБОВ В ПЕРВЫЕ 2-3 ДНЯ ПОСЛЕ ТРАВМЫ**

- А) постоянные ноющие боли
- Б) чувство —выросшего зуба, отказ от твердой пищи
- В) интенсивные приступообразные ночные боли
- Г) боли от температурных раздражителей

**73. ЗАКЛАДКА ЗУБНОЙ ПЛАСТИНКИ ПРОИСХОДИТ В ПЕРИОД ВНУТРИУТРОБНОГО РАЗВИТИЯ ПЛОДА НА НЕДЕЛЕ**

- А) 8-9
- Б) 6-7
- В) 10-16
- Г) 21-30

**74. ИЗ ЭПИТЕЛИЯ ЗУБНОГО ЗАЧАТКА ОБРАЗУЮТСЯ ТКАНИ ЗУБА**

- А) дентин, пульпа
- Б) эмаль, Насмитова оболочка
- В) цемент
- Г) кость альвеолы

**75. ИЗ МЕЗЕНХИМЫ ЗУБНОГО СОСОЧКА ОБРАЗУЮТСЯ**

- А) дентин, пульпа
- Б) цемент
- В) периодонт

Г) кость альвеолы

**76. ИЗ МЕЗЕНХИМЫ ЗУБНОГО МЕШОЧКА ОБРАЗУЮТСЯ**

- А) цемент, периодонт
- Б) дентин
- В) Насмитова оболочка
- Г) пульпа зуба

**77. ПЕРИОД «ФИЗИОЛОГИЧЕСКОГО ПОКОЯ» ДЛЯ КОРНЕЙ ВРЕМЕННЫХ ЗУБОВ ДЛИТСЯ**

- А) 3,5-4 года
- Б) 1,5-2 года
- В) 2,5-3 года
- Г) 4,5-5 лет

**78. ФИБРОЗНУЮ ФОРМУ ГИПЕРТРОФИЧЕСКОГО ГИНГИВИТА СЛЕДУЕТ ДИФФЕРЕНЦИРОВАТЬ ОТ**

- А) фиброматоза десен
- Б) пародонтита
- В) хронического катарального гингивита
- Г) атрофического гингивита

**79. ЯЗВЕННО-НЕКРОТИЧЕСКИЙ СТОМАТИТ ХАРАКТЕРЕН ДЛЯ**

- А) алиментарной анемии
- Б) синдрома Бехчета
- В) гингиво-стоматита Венсана
- Г) железодефицитной анемии

**80. КОРОНОРАДИКУЛЯРНУЮ СЕПАРАЦИЮ ПРОВОДЯТ В СЛУЧАЕ**

- А) локализации патологического очага в области бифуркации или трифуркации корней многокорневых зубов
- Б) локализации патологического очага в области верхушки одного из корней первого верхнего премоляра или верхних моляров
- В) кариеса корня одного из корней многокорневых зубов
- Г) наличии трещины или перелома одного из корней многокорневых зубов

**81. НАИБОЛЬШИЕ ТРУДНОСТИ ДЛЯ ДОСТИЖЕНИЯ ВЕРХУШЕЧНОГО ОТВЕРСТИЯ И ПОДГОТОВКИ К ПЛОМБИРОВАНИЮ 16 ИЛИ 26 ЗУБА ПРЕДСТАВЛЯЕТ КАНАЛ**

- А) медиальный щечный
- Б) дистальный небный
- В) дистальный щечный
- Г) небный

**82. АНТИСЕПТИКИ, СОДЕРЖАЩИЕ ХЛОРГЕКСИДИН**

- А) имудон и элюгель
- Б) эльгидиум и диоксиколь
- В) пародиум и сангвиритрин

Г) элюдрил и корсодил

**83. ОСНОВНЫМ ДЕЙСТВУЮЩИМ ВЕЩЕСТВОМ ПРЕПАРАТОВ ДЛЯ ХИМИЧЕСКОГО РАСШИРЕНИЯ КАНАЛОВ ЯВЛЯЕТСЯ**

- А) этилендиаминтетрауксусная кислота (ЭДТА)
- Б) 3% раствор гипохлорита натрия
- В) оксиэтилендифосфоновая кислота (ксидифон)
- Г) раствор перекиси водорода

**84. ПРОВЕДЕНИЕ БИОЛОГИЧЕСКОГО МЕТОДА ВОЗМОЖНО ПРИ**

- А) остром пульпите многокорневого зуба у пациента 47 лет
- Б) случайном вскрытии полости зуба при лечении кариеса дентина у пациентки 27 лет
- В) остром пульпите у пациента 16 лет с хроническим пиелонефритом
- Г) случайном вскрытии полости зуба у пациента 23 лет с диабетом I типа

**85. ДЛЯ ЛЕЧЕНИЯ МОЛОЧНИЦЫ НИСТАТИН НАЗНАЧАЮТ ИЗ РАСЧЕТА В СУТОЧНОЙ ДОЗЕ НА 1 КГ МАССЫ ТЕЛА**

- А) 50 000 ЕД
- Б) 200 000 ЕД
- В) 150 000 ЕД
- Г) 100 000 ЕД

**86. СИСТЕМНАЯ ГИПОПАЗИЯ ЭМАЛИ ЗУБОВ У ДЕТЕЙ В ПОСТОЯННЫХ ЗУБАХ РАЗВИВАЕТСЯ ОТ**

- А) множественного кариеса молочных зубов
- Б) травматических повреждений молочных зубов
- В) нарушения состава микроэлементов в воде
- Г) болезней ребенка после рождения

**87. ПРИЧИНЫ МЕСТНОЙ ГИПОПАЗИИ ЭМАЛИ**

- А) болезни ребенка после рождения
- Б) болезни матери во время беременности
- В) травматическое повреждение зачатка зуба
- Г) вредные привычки матери во время беременности

**88. ПРИЧИННЫЕ НЕБЛАГОПРИЯТНЫЕ ФАКТОРЫ РАЗВИТИЯ НЕСОВЕРШЕННОГО ОДОНТОГЕНЕЗА (ДИСПАЗИИ КАПДЕПОНА)**

- А) вколоченный вывих молочных зубов
- Б) хронический периодонтит молочного зуба
- В) заболевания, нарушающие минеральный обмен в период формирования эмали
- Г) передача патологии твердых тканей по наследству

**89. ВЫБЕРИТЕ ПРАВИЛЬНОЕ ОПРЕДЕЛЕНИЕ.**

- А) Публицистический стиль – это стиль общественно-политической литературы, периодической печати, ораторской речи. Он призван воздействовать на массы, призывать их к действию, сообщать информацию.

- Б) Публицистический стиль – это стиль научных статей, докладов, монографий, которые точно и полно разъясняют закономерности развития природы и общества.
- В) Публицистический стиль – это стиль художественных произведений, романов, повестей, рассказов, которые воздействуют на общественное мнение.
- Г) Публицистический стиль – это стиль официально-правовых документов, которому свойственно обязательное наличие внешней формы.

**90. ПРОФЕССИОНАЛЬНЫЕ ВРЕДНОСТИ В РАБОТЕ МЕДИЦИНСКОГО ПЕРСОНАЛА ОБУСЛОВЛЕННЫ В ПЕРВУЮ ОЧЕРЕДЬ...**

- А) особенностями технологии лечения
- Б) особенностями режима труда и отдыха
- В) планировкой лечебных учреждений
- Г) используемым лечебно-диагностическим оборудованием

**91. МЕДИЦИНСКАЯ АППАРАТУРА В СТОМАТОЛОГИЧЕСКОМ УЧРЕЖДЕНИИ РАССЧИТАНА НА ДЕСЯТЬ ЛЕТ ЭКСПЛУАТАЦИИ. СКОЛЬКО ПРОЦЕНТОВ ОТ ЕЁ ПЕРВОНАЧАЛЬНОЙ СТОИМОСТИ БУДЕТ НАКОПЛЕНО В АМОРТИЗАЦИОННОМ ФОНДЕ ЧЕРЕЗ ШЕСТЬ ЛЕТ?**

- А) 40%
- Б) 6%
- В) 60%
- Г) 10%

**92. ЧТО ЯВЛЯЕТСЯ ПРЕДМЕТОМ ФИЛОСОФИИ?**

- А) Основные свойства физических тел
- Б) Причина человеческих ошибок
- В) Мир как целое, познаваемый при помощи мышления
- Г) Игра воображения

**93. ДЛИВШЕЕСЯ С МОМЕНТА РАСПАДА СССР ПРОТИВОСТОЯНИЕ ДВУХ ВЕТВЕЙ РОССИЙСКОЙ ВЛАСТИ – ИСПОЛНИТЕЛЬНОЙ, В ЛИЦЕ ПРЕЗИДЕНТА РОССИИ БОРИСА ЕЛЬЦИНА, И ЗАКОНОДАТЕЛЬНОЙ В ВИДЕ ПАРЛАМЕНТА (ВЕРХОВНОГО СОВЕТА РСФСР) – ВОКРУГ ТЕМПОВ РЕФОРМ И МЕТОДОВ СТРОИТЕЛЬСТВА НОВОГО ГОСУДАРСТВА, 3–4 ОКТЯБРЯ 1993 ГОДА ПЕРЕШЛО В ВООРУЖЕННОЕ СТОЛКНОВЕНИЕ И ОКОНЧИЛОСЬ ТАНКОВЫМ ОБСТРЕЛОМ РЕЗИДЕНЦИИ ПАРЛАМЕНТА – ДОМА СОВЕТОВ (БЕЛОГО ДОМА). УКАЗАННЫЕ СОБЫТИЯ ЯВЛЯЮТСЯ ПРИМЕРОМ ...**

- А) экономического кризиса
- Б) политического кризиса
- В) национального конфликта
- Г) этнополитического конфликта

**94. КАКИМИ ИЗ ПЕРЕЧИСЛЕННЫХ ВИДОВ ДЕЯТЕЛЬНОСТИ НЕ МОЖЕТ ЗАНИМАТЬСЯ ЛЕЧЕБНО-ПРОФИЛАКТИЧЕСКОЕ УЧРЕЖДЕНИЕ?**

- А) оказание пациентам хозрасчетных медицинских услуг

- Б) оказание медицинской помощи пациентам по договорам добровольного медицинского страхования
- В) приобретение и хранение лекарственных средств
- Г) реализация лекарственных средств пациентам медицинской организации

**95. РАВНОВЕСНАЯ ЦЕНА УСТАНОВЛИВАЕТСЯ НА РЫНКЕ, КОГДА...**

- А) Спрос превышает предложение.
- Б) Предложение превышает спрос.
- В) Спрос и предложение равны.
- Г) Спрос меньше предложения.

**96. В СОКРАЩЕНИИ СРЕДНИХ ВАЛОВЫХ ИЗДЕРЖЕК СТОМАТОЛОГИЧЕСКОГО УЧРЕЖДЕНИЯ ПРИ УВЕЛИЧЕНИИ ЧИСЛА ОБСЛУЖИВАЕМЫХ ПАЦИЕНТОВ ПРОЯВЛЯЕТСЯ:**

- А) Закон убывающей отдачи
- Б) Отрицательный эффект масштаба
- В) Положительный эффект масштаба
- Г) Постоянный эффект масштаба

**97. ОТМЕТЬТЕ НОМЕР СЛОВА С УДАРЕНИЕМ НА ПЕРВОМ СЛОГЕ:**

- А) арест
- Б) кухонный;
- В) донельзя;
- Г) алфавит

**98. ПОНЯТИЕ “ИНФОРМИРОВАННОЕ СОГЛАСИЕ” ВКЛЮЧАЕТ В СЕБЯ ВСЕ, КРОМЕ:**

- А) информации о цели предполагаемого вмешательства
- Б) информации о характере предполагаемого вмешательства
- В) информации о связанном с вмешательством риске
- Г) информации о несомненном приоритете пользы вмешательства по сравнению с возможным риском

**99. КОММУНИКАЦИЯ В МЕНЕДЖМЕНТЕ – ЭТО:**

- А) обмен информацией и ее смысловым содержанием между людьми
- Б) система связей между организациями
- В) система взаимосвязей между людьми и организациями
- Г) система взаимосвязей между вербальной и невербальной информацией

**100. КАК НАЗЫВАЕТСЯ СПОСОБ СУЩЕСТВОВАНИЯ ЧЕЛОВЕКА В РЕАЛЬНОМ МИРЕ?**

- А) деятельность
- Б) фантазия
- В) дискуссия
- Г) вероятность

**1. У ДЕТЕЙ ДО 3-Х ЛЕТ КАРИЕСОМ ЧАЩЕ ПОРАЖАЮТСЯ**

- А) резцы верхней челюсти
- Б) моляры верхней челюсти
- В) моляры нижней челюсти
- Г) резцы нижней челюсти

**2. ПРИ СИСТЕМНОЙ ГИПОПЛАЗИИ ЭМАЛИ ПОРАЖАЮТСЯ**

- А) зубы одного периода формирования
- Б) временные и постоянные резцы
- В) зубы антагонисты
- Г) только первые моляры

**3. ЛОСКУТ НА ПИТАЮЩЕЙ НОЖКЕ СОСТОИТ ИЗ**

- А) кожи и подкожно-жировой клетчатки
- Б) расщепленной кожи
- В) кожи и мышцы
- Г) кожи, мышцы и кости

**4. СВОБОДНАЯ ПЕРЕСАДКА ЖИРОВОЙ ТКАНИ ПРИМЕНЯЕТСЯ ПРИ**

- А) контурной пластике
- Б) замещении дефектов кожи
- В) миопластике
- Г) хейлопластике

**5. НАИБОЛЕЕ ЧАСТЫМИ ИСТОЧНИКАМИ ИНФЕКЦИИ ПРИ ОДОНТОГЕННЫХ ЛИМФАДЕНИТАХ ЧЕЛЮСТНО-ЛИЦЕВОЙ ОБЛАСТИ У ДЕТЕЙ 10 -14 ЛЕТ ЯВЛЯЮТСЯ ЗУБЫ**

- А) 4.6, 3.6
- Б) 4.5, 4.4, 3.4, 3.5
- В) 1.6, 2.6
- Г) 1.5, 1.4, 2.4, 2.5

**6. УМЕНЬШЕНИЕ МЕЗИОДИСТАЛЬНЫХ РАЗМЕРОВ**

- А) гиподентия
- Б) микродентия
- В) гиперодентия
- Г) транспозиция

**7. ПРОТИВОПОКАЗАНИЕМ К ПРИМЕНЕНИЮ КОНСОЛЬНЫХ ПРОТЕЗОВ ЯВЛЯЕТСЯ ОДИНОЧНЫЙ ДЕФЕКТ В ГРУППЕ**

- А) резцов верхней челюсти
- Б) резцов нижней челюсти
- В) премоляров верхней челюсти
- Г) премоляров нижней челюсти

**8. РАННЯЯ ПОТЕРЯ ЗУБА 53 ПРИВОДИТ К**

- А) деминерализации одноименного зачатка

- Б) травме зачатка постоянного зуба 23
- В) травме зачатка постоянного зуба 13
- Г) мезиальному смещению боковых зубов

**9. ФОРМАЛИНОВАЯ ПРОБА ПОЛОЖИТЕЛЬНА ПРИ**

- А) пародонтите
- Б) катаральном гингивите
- В) гипертрофическом гингивите
- Г) атрофическом гингивите

**10. ОРИЕНТИРОМ ДЛЯ РАССТАНОВКИ ЦЕНТРАЛЬНЫХ РЕЗЦОВ В/Ч, ЯВЛЯЕТСЯ**

- А) уздечка языка
- Б) центр лица
- В) уздечка верхней губы
- Г) уздечка нижней губы

**11. ОККЛЮЗИОННУЮ ПОВЕРХНОСТЬ ВОСКОВОГО ВАЛИКА ВО ФРОНТАЛЬНОМ УЧАСТКЕ ПРИ ОПРЕДЕЛЕНИИ ЦЕНТРАЛЬНОГО СООТНОШЕНИЯ ЧЕЛЮСТЕЙ ФОРМИРУЮТ ПАРАЛЛЕЛЬНО ЛИНИИ**

- А) зрачковой
- Б) носовой
- В) ушной
- Г) зубной

**12. МЕТОД ФУНКЦИОНАЛЬНОГО ИССЛЕДОВАНИЯ МЫШЕЧНОЙ СИСТЕМЫ НА ОСНОВЕ ГРАФИЧЕСКОЙ РЕГИСТРАЦИИ БИОПОТЕНЦИАЛОВ МЫШЦ НАЗЫВАЕТСЯ**

- А) электромиография
- Б) реопародонтография
- В) миотонометрия
- Г) мастикациография

**13. ПОСЛЕ РАБОЧЕГО ДНЯ, В ТЕЧЕНИЕ КОТОРОГО ИМЕЛ МЕСТО КОНТАКТ РУК С ХЛОРНЫМИ ПРЕПАРАТАМИ, КОЖУ ОБРАБАТЫВАЮТ ВАТНЫМ ТАМПОНОМ, СМОЧЕННЫМ**

- А) 70% раствором медицинского спирта
- Б) 2% раствором перекиси водорода
- В) 0,05% раствором хлоргексидина
- Г) 1% раствором гипосульфита натрия

**14. РАБОТНИКАМ, ЗАНЯТЫМ ПРИГОТОВЛЕНИЕМ И ПРИМЕНЕНИЕМ АМАЛЬГАМЫ, ДОЛЖНЫ ВЫДАВАТЬСЯ**

- А) хирургические халаты без карманов
- Б) медицинские халаты без воротников
- В) хирургические халаты с карманами
- Г) одноразовые медицинские шапочки

**15. РЕНТГЕНОВСКИЙ АППАРАТ МОЖЕТ БЫТЬ УСТАНОВЛЕН В ОТДЕЛЬНОМ ПОМЕЩЕНИИ, ПЛОЩАДЬ КОТОРОГО ДОЛЖНА БЫТЬ НЕ МЕНЕЕ (КВ.М)**

- А) 9
- Б) 8
- В) 6
- Г) 11

**16. ДЛЯ ВЕСТИБУЛЯРНОЙ И ОРАЛЬНОЙ ПОВЕРХНОСТЕЙ МОЛЯРОВ И ТРУДНОДОСТУПНЫХ УЧАСТКОВ ПОВЕРХНОСТЕЙ КОРНЕЙ ИСПОЛЬЗУЕТСЯ КЮРЕТА ГРЕЙСИ**

- А) 7/8
- Б) 3/4
- В) 11/12
- Г) 13/14

**17. ДЛЯ РАБОТЫ В ОБЛАСТИ ФУРКАЦИИ КОРНЕЙ ПРИМЕНЯЮТ КЮРЕТЫ**

- А) Vision
- Б) Грейси
- В) фуркационные
- Г) Лангера

**18. КЮРЕТАЖ ПАРОДОНТАЛЬНОГО КАРМАНА ОБЕСПЕЧИВАЕТ УДАЛЕНИЕ**

- А) поддесневого зубного камня
- Б) поддесневого зубного камня, грануляций, эпителия десневой борозды
- В) наддесневого зубного камня, грануляций, эпителия десневой борозды
- Г) поддесневого зубного камня грануляций,

**19. АДЕНОИДНЫЙ ТИП ЛИЦА ЯВЛЯЕТСЯ ПРИЗНАКОМ ОККЛЮЗИИ**

- А) нейтральной
- Б) мезиальной
- В) вертикальной резцовой дизокклюзии
- Г) дистальной

**20. «КАПЮШОН» НАД РЕТИНИРОВАННЫМ И ДИСТОПИРОВАННЫМ ЗУБОМ СОДЕРЖИТ**

- А) слизистую оболочку, подслизистый слой, надкостницу и мышечные волокна
- Б) только слизистую оболочку
- В) слизистую оболочку, подслизистый слой
- Г) слизистую оболочку, подслизистый слой, надкостницу

**21. ФРАНКФУРТСКАЯ ГОРИЗОНТАЛЬ ПРОВОДИТСЯ ЧЕРЕЗ ТОЧКИ**

- А) Or-Po
- Б) N-S
- В) Ar-Go
- Г) Go-Pg



**22. ХРОНИЧЕСКИЙ ВОСПАЛИТЕЛЬНЫЙ ПРОЦЕСС В ПЕРИАПИКАЛЬНЫХ ТКАНЯХ ЗУБА ПРИВОДИТ К ФОРМИРОВАНИЮ**

- А) амелобластомы
- Б) кератокисты
- В) фолликулярной кисты
- Г) радикулярной кисты

**23. ПРЕДРАСПОЛАГАЮЩИЙ ФАКТОР ОДОНТОГЕННОГО ВЕРХНЕЧЕЛЮСТНОГО СИНУСИТА**

- А) окклюзионная травма моляров верхней челюсти
- Б) склеротический тип строения верхнечелюстной пазухи
- В) глубокое преддверие рта в области боковой группы зубов
- Г) близость верхушек корней моляров и премоляров верхней челюсти и дна верхнечелюстной пазухи

**24. СИМПТОМ, ПОЗВОЛЯЮЩИЙ ДИФФЕРЕНЦИРОВАТЬ ОСТЕОМИЕЛИТ В ОСТРОЙ СТАДИИ ОТ ПЕРИОСТИТА НИЖНЕЙ ЧЕЛЮСТИ**

- А) Герке
- Б) Воскресенского
- В) Венсана
- Г) Пастернацкого

**25. ФОЛЛИКУЛЯРНУЮ КИСТУ НЕОБХОДИМО ДИФФЕРЕНЦИРОВАТЬ**

- А) одонтомой
- Б) амелобластомой
- В) твердой одонтомой
- Г) цементомой

**26. КИСТА ЧЕЛЮСТИ**

- А) соединительнотканная опухоль
- Б) опухолеподобное образование
- В) эпителиальная опухоль
- Г) стадия развития инфильтрата

**27. ПАЛАТОККЛЮЗИЯ ОТНОСИТСЯ К АНОМАЛИЯМ ОККЛЮЗИИ В НАПРАВЛЕНИИ**

- А) вертикальном
- Б) трансверсальном
- В) сагиттальном
- Г) сагиттальном и вертикальном

**28. ЗУБОАЛЬВЕОЛЯРНУЮ ВЫСОТУ ПЕРЕДНЕГО ОТДЕЛА ВЕРХНЕЙ ЧЕЛЮСТИ ХАРАКТЕРИЗУЕТ ПАРАМЕТР**

- А) L1 – ML
- Б) U6 – NL

В) L1 – ML

Г) U1 – NL

**29. ЩЕЧНЫЕ БУГОРКИ НИЖНИХ БОКОВЫХ ЗУБОВ В НОРМЕ КОНТАКТИРУЮТ С(СО)**

А) вестибулярными поверхностями верхних

Б) щечными бугорками верхних

В) небными бугорками верхних

Г) продольными фиссурами верхних

**30. РЕЗЦЫ ВЕРХНЕЙ ЧЕЛЮСТИ В НОРМЕ КОНТАКТИРУЮТ С РЕЗЦАМИ НИЖНЕЙ ЧЕЛЮСТИ**

А) режущим краем

Б) небной поверхностью

В) вестибулярной поверхностью

Г) апроксимальной поверхностью

**31. БАЗАЛЬНАЯ ДУГА НИЖНЕЙ ЧЕЛЮСТИ**

А) больше альвеолярной дуги

Б) меньше альвеолярной дуги на 5 мм

В) равна альвеолярной дуге

Г) меньше альвеолярной дуги на 3 мм

**32. ПРИ ПРОВЕДЕНИИ КОНТРОЛЯ ЗА ПРАВИЛЬНОСТЬЮ ВЕДЕНИЯ ЛИСТКА ЕЖЕДНЕВНОГО УЧЕТА РАБОТЫ ВРАЧА-СТОМАТОЛОГА СТОМАТОЛОГИЧЕСКОЙ ПОЛИКЛИНИКИ, ОТДЕЛЕНИЯ, КАБИНЕТА (ФОРМА №037/У-88) РУКОВОДИТЕЛЬ СОПОСТАВЛЯЕТ ЗАПИСИ**

А) с медицинской картой стоматологического больного

Б) с клиническими рекомендациями

В) со стандартом

Г) с программой государственных гарантий на оказание медицинской помощи

**33. ПЕРЕЧЕНЬ МЕДИЦИНСКИХ ДОКУМЕНТОВ В СТОМАТОЛОГИИ РЕГЛАМЕНТИРУЕТСЯ**

А) главным врачом организации

Б) главным специалистом региона

В) Министерством Здравоохранения РФ

Г) Министерством Здравоохранения региона

**34. ДВЕ СВОДНЫЕ ВЕДОМОСТИ УЧЕТА РАБОТЫ ВРАЧА - СТОМАТОЛОГА СТОМАТОЛОГИЧЕСКОЙ ПОЛИКЛИНИКИ, ОТДЕЛЕНИЯ, КАБИНЕТА, (ФОРМА N 039-2/У-88) НА ОДНОГО ВРАЧА ЗАВОДЯТСЯ В СЛУЧАЕ ОКАЗАНИЯ СТОМАТОЛОГИЧЕСКОЙ ПОМОЩИ**

А) работающим и пенсионерам

Б) женщинам и мужчинам

В) медицинским работникам

Г) взрослым и детям

**35. ДНЕВНИК УЧЕТА РАБОТЫ ВРАЧА-СТОМАТОЛОГА ОРТОДОНТА (ФОРМА №039-3/у) ПРЕДНАЗНАЧЕН ДЛЯ**

- А) контроля качества
- Б) планирования времени работы
- В) учета работы за один день
- Г) отчета перед ФОМС

**36. ДНЕВНИК УЧЕТА РАБОТЫ ВРАЧА-СТОМАТОЛОГА ОРТОДОНТА (ФОРМА №039-3/у) ЗАПОЛНЯЕТСЯ**

- А) регистратором
- Б) врачом-ортодонтом
- В) медсестрой
- Г) статистиком

**37. ДНЕВНИК УЧЕТА РАБОТЫ ВРАЧА-СТОМАТОЛОГА ОРТОДОНТА (ФОРМА №039-3/у) ЗАПОЛНЯЕТСЯ НА ОСНОВАНИИ**

- А) записей в медицинской карте стоматологического больного
- Б) талона учета амбулаторного пациента
- В) листка нетрудоспособности
- Г) сводной ведомости учета работы врача-стоматолога

**38. ПАТОГНОМОНИЧНЫМ РЕНТГЕНОЛОГИЧЕСКИМ СИМПТОМОМ ХРОНИЧЕСКОГО НЕСПЕЦИФИЧЕСКОГО ПАРЕНХИМАТОЗНОГО ПАРОТИТА ЯВЛЯЕТСЯ**

- А) сужение основного выводного протока
- Б) наличие округлых полостей вместо протоков III-IV порядка
- В) тень конкремента в области выводного протока
- Г) сужение всех протоков

**39. ПРОВЕДЕНИЕ КОНТРАСТНОЙ РЕНТГЕНОГРАФИИ ПРИ ХРОНИЧЕСКОМ НЕСПЕЦИФИЧЕСКОМ ПАРЕНХИМАТОЗНОМ ПАРОТИТЕ ПОКАЗАНО**

- А) в период ремиссии
- Б) в период обострения
- В) в период активного роста ребенка
- Г) не показано

**40. ДЛЯ ПОВЕРХНОСТНОГО КАРИЕСА ХАРАКТЕРНЫ СИМПТОМЫ**

- А) боль при зондировании стенок кариозной полости
- Б) боль при зондировании по дну кариозной полости в одной точке
- В) зондирование безболезненно
- Г) зондирование болезненно по всему дну кариозной полости

**41. БОЛЕВЫЕ ОЩУЩЕНИЯ ПРИ ЗОНДИРОВАНИИ ПО ЭМАЛЕВО-ДЕНТИННОЙ ГРАНИЦЕ ХАРАКТЕРНЫ ДЛЯ**

- А) кариеса в стадии пятна
- Б) среднего кариеса

- В) глубокого кариеса
- Г) хронического пульпита

**42. АТИПИЧНАЯ ФОРМА МНОГОФОРМНОЙ ЭКССУДАТИВНОЙ ЭРИТЕМЫ НАЗЫВАЕТСЯ СИНДРОМОМ**

- А) Стивенса-Джонсона
- Б) Бехчета
- В) Шегрена
- Г) Папийон-Лефевра

**43. НАИБОЛЕЕ ЧАСТОЙ ПРИЧИНОЙ ОСТРЫХ ЛИМФАДЕНИТОВ ЧЕЛЮСТНО-ЛИЦЕВОЙ ОБЛАСТИ У ДЕТЕЙ 6 - 8 ЛЕТ ЯВЛЯЕТСЯ ИНФЕКЦИЯ**

- А) тонзиллогенная
- Б) одонтогенная от моляров верхней челюсти
- В) отогенная
- Г) одонтогенная от моляров нижней челюсти

**44. У ДЕТЕЙ 2-3 ЛЕТ СРЕДИ УКАЗАННЫХ ПРИЧИН ОСТРЫХ ЛИМФАДЕНИТОВ ЧЕЛЮСТНО-ЛИЦЕВОЙ ОБЛАСТИ ПРЕОБЛАДАЕТ ИНФЕКЦИЯ**

- А) ОРВИ
- Б) посттравматическая
- В) одонтогенная от резцов верхней челюсти
- Г) одонтогенная от резцов нижней челюсти

**45. МИНЕРАЛИЗАЦИЯ ВРЕМЕННЫХ ЗУБОВ НАЧИНАЕТСЯ**

- А) во II полугодии после рождения
- Б) в I половине внутриутробного развития
- В) в I полугодии после рождения
- Г) в II половине внутриутробного развития

**46. ДЛЯ ДЕТЕЙ ПЕРВЫХ МЕСЯЦЕВ ЖИЗНИ ХАРАКТЕРНЫ ЗАБОЛЕВАНИЯ**

- А) ХРАС (хронический рецидивирующий афтозный стомат)
- Б) афты Беднара
- В) МЭЭ (многоформная экссудативная эритема)
- Г) хейлиты

**47. ДЛЯ ДЕТЕЙ ЯСЕЛЬНОГО ВОЗРАСТА ХАРАКТЕРНЫ ЗАБОЛЕВАНИЯ**

- А) ОГС (острый герпетический стоматит)
- Б) афты Беднара
- В) ХРАС (хронический рецидивирующий афтозный стомат)
- Г) МЭЭ (многоформная экссудативная эритема)

**48. ДЛЯ ДЕТЕЙ ПОДРОСТКОВОГО ВОЗРАСТА ХАРАКТЕРНЫ ЗАБОЛЕВАНИЯ**

- А) МЭЭ (многоформная экссудативная эритема)

- Б) ОГС (острый герпетический стоматит)
- В) кожный рог
- Г) кандидоз

**49. КОРНИ ПРЕМОЛЯРОВ ЗАКАНЧИВАЮТ СВОЕ ФОРМИРОВАНИЕ К**

- А) 10 годам
- Б) 12 годам
- В) 13 годам
- Г) 15 годам

**50. ТОЛЩИНА ЭМАЛИ ПОСЛЕ ПРОРЕЗЫВАНИЯ ЗУБА С УВЕЛИЧЕНИЕМ ВОЗРАСТА РЕБЕНКА**

- А) уменьшается в результате физиологического стирания
- Б) увеличивается в результате функционирования энамелобластов
- В) не изменяется, т.к. энамелобласты после формирования коронки отсутствуют
- Г) увеличивается в результате проведения реминерализующей терапии

**51. В ПАТОГЕНЕЗЕ ФОЛЛИКУЛЯРНЫХ КИСТ ЗНАЧЕНИЕ ИМЕЕТ**

- А) повреждение зубного фолликула
- Б) порочное развитие зубного фолликула
- В) гипоплазия эмали
- Г) флюороз

**52. АБСЦЕСС ОТГРАНИЧЕН МЕМБРАНОЙ**

- А) пиогенной
- Б) базальной
- В) шнейдеровской
- Г) полупроницаемой

**53. К ИНВАЗИВНОМУ МЕТОДУ ДИАГНОСТИКИ НОВООБРАЗОВАНИЙ ЧЛЮ ОТНОСИТСЯ**

- А) УЗ – исследование опухоли
- Б) цитологическое исследование язвы языка путем отпечатка
- В) цитологическое исследование кисты путем пункции
- Г) компьютерная томография

**54. ПУНКЦИОННУЮ БИОПСИЮ ПРОВОДЯТ**

- А) при глубоком залегании опухоли
- Б) при поверхностном расположении опухоли
- В) при распаде опухоли
- Г) в случае риска возникновения кровотечения из опухоли

**55. КАКАЯ ИЗ ПЕРЕЧИСЛЕННЫХ ФОРМ ЛЕЙКОПЛАКИИ ОТНОСИТСЯ К ОБЛИГАТНОМУ ПРЕДРАКУ**

- А) плоская
- Б) Таппейнера
- В) эрозивно-язвенная
- Г) мягкая

**56. БАЗАЛИОМА - ПАТОЛОГИЧЕСКИЙ ПРОЦЕСС, КОТОРЫЙ ОТНОСЯТ К**

- А) доброкачественным новообразованиям
- Б) злокачественным новообразованиям
- В) опухолеподобным заболеваниями
- Г) предраковым заболеваниями

**57. ЛОКАЛИЗАЦИЯ ПЕРЕЛОМА НИЖНЕЙ ЧЕЛЮСТИ, НАИБОЛЕЕ ЧАСТО ОСЛОЖНЯЮЩАЯСЯ ТРАВМАТИЧЕСКИМ ОСТЕОМИЕЛИТОМ**

- А) тело нижней челюсти
- Б) мышечковый отросток
- В) венечный отросток
- Г) ветвь нижней челюсти

**58. «СИМПТОМ ВЕНСАНА» У БОЛЬНОГО С ОСТРЫМ ОСТЕОМИЕЛИТОМ ВОЗНИКАЕТ ПРИ ЛОКАЛИЗАЦИИ ОЧАГА ПОРАЖЕНИЯ В ОБЛАСТИ**

- А) суставного отростка
- Б) тела нижней челюсти соответственно молярам
- В) угла нижней челюсти
- Г) подбородочного отдела

**59. ОСНОВНЫМ СИМПТОМОМ ПРИ ИЗОЛИРОВАННОМ ПЕРЕЛОМЕ СКУЛОВОЙ ДУГИ СО СМЕЩЕНИЕМ ОТЛОМКОВ ЯВЛЯЕТСЯ**

- А) нарушение кожной чувствительности в подглазничной области
- Б) деформация носа
- В) ограничение боковых движений нижней челюсти
- Г) западение в области скуловой дуги

**60. ПРИ РЕТРО ПОЛОЖЕНИИ ВЕРХНЕЙ ЧЕЛЮСТИ ПОСЛЕ ЕЕ ОСТЕОТОМИИ СМЕЩЕНИЕ ПРОВОДЯТ**

- А) вперед
- Б) вверх
- В) назад
- Г) вправо

**61. СЛИЗИСТАЯ ОБОЛОЧКА ВЕРХНЕЧЕЛЮСТНЫХ СИНУСОВ ПОСЛЕ ОСТЕОТОМИИ ВЕРХНЕЙ ЧЕЛЮСТИ**

- А) не удаляется
- Б) удаляется частично, в области дна
- В) удаляется полностью
- Г) удаляется частично, в области медиальной стенки носа

**62. ФИКСАЦИЯ ВЕРХНЕЙ ЧЕЛЮСТИ ПОСЛЕ ОСТЕОТОМИИ ПРОВОДИТСЯ В ОБЛАСТИ**

- А) скулоальвеолярного гребня и бугров с двух сторон
- Б) скулоальвеолярного гребня с двух сторон

- В) скулоальвеолярного гребня и грушевидного отверстия
- Г) бугров

**63. ИНТЕНСИВНОСТЬ КАРИЕСА ЗУБОВ ПАЦИЕНТА ВЫРАЖАЕТСЯ**

- А) отношением суммы кариозных, пломбированных и удаленных по поводу осложнений кариеса зубов к общему количеству зубов у индивидуума
- Б) суммой кариозных и пломбированных зубов у индивидуума
- В) отношением суммы кариозных, пломбированных и удаленных по поводу осложнений кариеса зубов к возрасту индивидуума
- Г) суммой кариозных, пломбированных и удаленных по поводу осложнений кариеса зубов у индивидуума

**64. ДОСТУП ДЛЯ ОПЕРАЦИИ ЧАСТИЧНОЙ РЕЗЕКЦИИ ВЕРХНЕЙ ЧЕЛЮСТИ**

- А) внутриротовой
- Б) по Евдокимову
- В) по Рудько
- Г) по Диффенбаху

**65. ПРИЧИНА МЕЗИАЛЬНОГО НАКЛОНА ЗУБА 16**

- А) преждевременное удаление 55
- Б) макроденция нижних зубов
- В) сверхкомплектный зуб в области 45
- Г) давление зачатка 47

**66. ВОЗМОЖНАЯ ПРИЧИНА ВЕРТИКАЛЬНОЙ РЕЗЦОВОЙ ДИЗОККЛЮЗИИ**

- А) сон с запрокинутой головой
- Б) прикусывание щеки
- В) нарушение функции языка
- Г) нестершиеся бугры временных клыков

**67. ПРИВЫЧКА СОСАНИЯ БОЛЬШОГО ПАЛЬЦА ПРИВОДИТ К**

- А) протрузии нижних резцов
- Б) мезиальной окклюзии
- В) вертикальной резцовой дизокклюзии
- Г) глубокой резцовой дизокклюзии

**68. К МЕЗИАЛЬНОЙ ОККЛЮЗИИ ПРИВОДИТ**

- А) верхняя макрогнатия и нижняя микрогнатия
- Б) верхняя микрогнатия и нижняя макрогнатия
- В) верхняя прогнатия
- Г) нижняя ретрогнатия

**69. ПРИЧИНОЙ СКУЧЕННОСТИ ЗУБОВ ЯВЛЯЕТСЯ**

- А) сужение и укорочение зубного ряда
- Б) макроглоссия
- В) микроденция

Г) макрогнатия

**70. НЕБНОЕ ПОЛОЖЕНИЕ 15 И 25 ОБУСЛОВЛЕНО**

- А) смещением верхней челюсти
- Б) макродентией зуба 12
- В) недоразвитием нижней челюсти
- Г) сужением и укорочением верхнего зубного ряда

**71. ПОЛОЖЕНИЕ ЯЗЫКА МЕЖДУ ПЕРЕДНИМИ ЗУБАМИ ПРОВОДИТ К**

- А) вертикальной резцовой дизокклюзии
- Б) мезиальной окклюзии
- В) глубокой резцовой окклюзии
- Г) дистальной окклюзии

**72. ПРИКУСЫВАНИЕ ПАЛЬЦА ПРИВОДИТ К**

- А) выдвигению нижней челюсти
- Б) травме языка
- В) протрузии резцов верхней челюсти и ретрузии резцов нижней челюсти
- Г) прикусыванию щек

**73. ДЛЯ ВОЗНИКНОВЕНИЯ ПОВЫШЕННОЙ ЧУВСТВИТЕЛЬНОСТИ НЕОБХОДИМО**

- А) отсутствие обнажения дентина и увеличение степени открытия дентинных канальцев
- Б) обнажение дентина и уменьшение степени открытия дентинных канальцев
- В) отсутствие обнажения дентина и уменьшение степени открытия дентинных канальцев
- Г) обнажение дентина и увеличение степени открытия дентинных канальцев

**74. ПРИ ПОВЫШЕННОЙ ЧУВСТВИТЕЛЬНОСТИ ЗУБОВ ПАЦИЕНТЫ ПРЕДЪЯВЛЯЮТ ЖАЛОБЫ НА БОЛИ В ЗУБАХ**

- А) самопроизвольные
- Б) в ночное время
- В) от внешних раздражителей
- Г) в период острых респираторных заболеваний

**75. ПОВЫШЕННАЯ ЧУВСТВИТЕЛЬНОСТЬ ПРИ ОЧАГОВОЙ ДЕМИНЕРАЛИЗАЦИИ ОБУСЛОВЛЕНА**

- А) повышением проницаемости эмали
- Б) истираемостью эмали
- В) понижением проницаемости эмали
- Г) рецессией десны

**76. ГИПЕРЧУВСТВИТЕЛЬНОСТЬ ТВЕРДЫХ ТКАНЕЙ ПРИ ОТБЕЛИВАНИИ ЗУБОВ ОБУСЛОВЛЕНА**

- А) повышением проницаемости эмали
- Б) обработкой зубов красящими растворами с целью выявления зубного налета
- В) проведением флоссинга



Г) травмой десны

**77. МЕХАНИЗМ ДЕСЕНСИТИВНОГО ДЕЙСТВИЯ СОЛЕЙ КАЛИЯ ПРИ ПОВЫШЕННОЙ ЧУВСТВИТЕЛЬНОСТИ ЗУБОВ ЗАКЛЮЧАЕТСЯ В**

- А) перестройке и уплотнении твердых тканей зуба
- Б) obturации дентинных канальцев
- В) восстановлении интруканальцевого давления
- Г) инактивации нервных окончаний в дентинных канальцах

**78. СТОМАТОЛОГИЧЕСКАЯ ЗАБОЛЕВАЕМОСТЬ НАСЕЛЕНИЯ РЕГИОНА ОЦЕНИВАЕТСЯ ПРИ ПРОВЕДЕНИИ**

- А) эпидемиологического стоматологического обследования
- Б) диспансеризации
- В) плановой санации полости рта
- Г) профилактических мероприятий

**79. НАЦИОНАЛЬНОЕ ЭПИДЕМИОЛОГИЧЕСКОЕ СТОМАТОЛОГИЧЕСКОЕ ОБСЛЕДОВАНИЕ НАСЕЛЕНИЯ СЛЕДУЕТ ПРОВОДИТЬ ОДИН РАЗ В**

- А) 3 года
- Б) 1 год
- В) 2 года
- Г) 5 лет

**80. ПРИ ПРОВЕДЕНИИ ЭПИДЕМИОЛОГИЧЕСКОГО СТОМАТОЛОГИЧЕСКОГО ОБСЛЕДОВАНИЯ НАСЕЛЕНИЯ ПО МЕТОДИКЕ ВОЗ СОСТОЯНИЕ ТКАНЕЙ ПАРОДОНТА ОЦЕНИВАЕТСЯ С ПОМОЩЬЮ ИНДЕКСА**

- А) РНР
- Б) РМА
- В) СРІ
- Г) ОНІ-S

**81. СРІ - ЭТО ИНДЕКС**

- А) коммунальный пародонтальный индекс ВОЗ
- Б) нуждаемости в лечении заболеваний пародонта
- В) эффективности гигиены полости рта
- Г) интенсивности кариеса зубов

**82. КЛЮЧЕВОЙ ВОЗРАСТНОЙ ГРУППОЙ ДЛЯ ОЦЕНКИ СОСТОЯНИЯ ПОСТОЯННЫХ ЗУБОВ У ДЕТЕЙ В ПОПУЛЯЦИИ ЯВЛЯЕТСЯ ВОЗРАСТ (ЛЕТ)**

- А) 12
- Б) 6
- В) 15
- Г) 18

**83. ПЕРЕД ФИКСАЦИЕЙ КЕРАМИЧЕСКОЙ ВКЛАДКИ ПОЛОСТЬ ЗУБА ОБРАБАТЫВАЮТ ФОСФОРНОЙ КИСЛОТОЙ В ТЕЧЕНИЕ**

- А) 5 секунд
- Б) 15 секунд
- В) 40 секунд
- Г) 50 секунд

**84. ПРИ ИЗГОТОВЛЕНИИ ШТАМПОВАННОЙ КОРОНКИ МОДЕЛИРОВКА ВОСКОМ ПРОИЗВОДИТСЯ НА**

- А) разборной модели
- Б) гипсовом штампе
- В) гипсовой модели
- Г) огнеупорной модели

**85. ДЛЯ ПОСТОЯННОЙ ФИКСАЦИИ ЦЕЛЬНОМЕТАЛЛИЧЕСКОЙ КОРОНКИ ПРИМЕНЯЮТ**

- А) цементы
- Б) репин
- В) масляный дентин
- Г) акриловые пластмассы

**86. ЛАТИНСКОЕ НАЗВАНИЕ ВНУТРЕННЕЙ КРЫЛОВИДНОЙ МЫШЦЫ**

- А) pterygoideusmedialis
- Б) masseter
- В) temporalis
- Г) pterygoideuslateralis

**87. ЛАТИНСКОЕ НАЗВАНИЕ ДВУБРЮШНОЙ МЫШЦЫ**

- А) digastricus
- Б) pterygoideusmedialis
- В) temporalis
- Г) pterygoideuslateralis

**88. ЗУБНАЯ ФОРМУЛА ЗУБА 3.5 ОБОЗНАЧАЕТ**

- А) второй премоляр нижней челюсти слева
- Б) первый премоляр нижней челюсти справа
- В) центральный резец верхней челюсти справа
- Г) второй моляр нижней челюсти слева

**89. ПОНЯТИЕ “ИНФОРМИРОВАННОЕ СОГЛАСИЕ” ВКЛЮЧАЕТ В СЕБЯ ВСЕ, КРОМЕ:**

- А) информации о цели предполагаемого вмешательства
- Б) информации о характере предполагаемого вмешательства
- В) информации о связанном с вмешательством риске
- Г) информации о несомненном приоритете пользы вмешательства по сравнению с возможным риском

**90. КОММУНИКАЦИЯ В МЕНЕДЖМЕНТЕ – ЭТО:**

- А) обмен информацией и ее смысловым содержанием между людьми
- Б) система связей между организациями
- В) система взаимосвязей между людьми и организациями
- Г) система взаимосвязей между вербальной и невербальной информацией

**91. КАК НАЗЫВАЕТСЯ СПОСОБ СУЩЕСТВОВАНИЯ ЧЕЛОВЕКА В РЕАЛЬНОМ МИРЕ?**

- А) деятельность
- Б) фантазия
- В) дискуссия
- Г) вероятность

**92. ЧТО ЯВЛЯЕТСЯ ПРЕДМЕТОМ ФИЛОСОФИИ?**

- А) Основные свойства физических тел
- Б) Причина человеческих ошибок
- В) Мир как целое, познаваемый при помощи мышления
- Г) Игра воображения

**93. ДЛИВШЕЕСЯ С МОМЕНТА РАСПАДА СССР ПРОТИВОСТОЯНИЕ ДВУХ ВЕТВЕЙ РОССИЙСКОЙ ВЛАСТИ – ИСПОЛНИТЕЛЬНОЙ, В ЛИЦЕ ПРЕЗИДЕНТА РОССИИ БОРИСА ЕЛЬЦИНА, И ЗАКОНОДАТЕЛЬНОЙ В ВИДЕ ПАРЛАМЕНТА (ВЕРХОВНОГО СОВЕТА РСФСР) – ВОКРУГ ТЕМПОВ РЕФОРМ И МЕТОДОВ СТРОИТЕЛЬСТВА НОВОГО ГОСУДАРСТВА, 3–4 ОКТЯБРЯ 1993 ГОДА ПЕРЕШЛО В ВООРУЖЕННОЕ СТОЛКНОВЕНИЕ И ОКОНЧИЛОСЬ ТАНКОВЫМ ОБСТРЕЛОМ РЕЗИДЕНЦИИ ПАРЛАМЕНТА – ДОМА СОВЕТОВ (БЕЛОГО ДОМА). УКАЗАННЫЕ СОБЫТИЯ ЯВЛЯЮТСЯ ПРИМЕРОМ ...**

- А) экономического кризиса
- Б) политического кризиса
- В) национального конфликта
- Г) этнополитического конфликта

**94. КАКИМИ ИЗ ПЕРЕЧИСЛЕННЫХ ВИДОВ ДЕЯТЕЛЬНОСТИ НЕ МОЖЕТ ЗАНИМАТЬСЯ ЛЕЧЕБНО-ПРОФИЛАКТИЧЕСКОЕ УЧРЕЖДЕНИЕ?**

- А) оказание пациентам хозрасчетных медицинских услуг
- Б) оказание медицинской помощи пациентам по договорам добровольного медицинского страхования
- В) приобретение и хранение лекарственных средств
- Г) реализация лекарственных средств пациентам медицинской организации

**95. РАВНОВЕСНАЯ ЦЕНА УСТАНАВЛИВАЕТСЯ НА РЫНКЕ, КОГДА...**

- А) Спрос превышает предложение.
- Б) Предложение превышает спрос.
- В) Спрос и предложение равны.
- Г) Спрос меньше предложения.

**96. В СОКРАЩЕНИИ СРЕДНИХ ВАЛОВЫХ ИЗДЕРЖЕК СТОМАТОЛОГИЧЕСКОГО УЧРЕЖДЕНИЯ ПРИ УВЕЛИЧЕНИИ ЧИСЛА**

**ОБСЛУЖИВАЕМЫХ ПАЦИЕНТОВ ПРОЯВЛЯЕТСЯ:**

- А) Закон убывающей отдачи
- Б) Отрицательный эффект масштаба
- В) Положительный эффект масштаба
- Г) Постоянный эффект масштаба

**97. ОТМЕТЬТЕ НОМЕР СЛОВА С УДАРЕНИЕМ НА ПЕРВОМ СЛОГЕ:**

- А) арест
- Б) кухонный;
- В) донельзя;
- Г) алфавит

**98. ВЫБЕРИТЕ ПРАВИЛЬНОЕ ОПРЕДЕЛЕНИЕ.**

- А) Публицистический стиль – это стиль общественно-политической литературы, периодической печати, ораторской речи. Он призван воздействовать на массы, призывать их к действию, сообщать информацию.
- Б) Публицистический стиль – это стиль научных статей, докладов, монографий, которые точно и полно разъясняют закономерности развития природы и общества.
- В) Публицистический стиль – это стиль художественных произведений, романов, повестей, рассказов, которые воздействуют на общественное мнение.
- Г) Публицистический стиль – это стиль официально-правовых документов, которому свойственно обязательное наличие внешней формы.

**99. ПРОФЕССИОНАЛЬНЫЕ ВРЕДНОСТИ В РАБОТЕ МЕДИЦИНСКОГО ПЕРСОНАЛА ОБУСЛОВЛЕННЫ В ПЕРВУЮ ОЧЕРЕДЬ...**

- А) особенностями технологии лечения
- Б) особенностями режима труда и отдыха
- В) планировкой лечебных учреждений
- Г) используемым лечебно-диагностическим оборудованием

**100. МЕДИЦИНСКАЯ АППАРАТУРА В СТОМАТОЛОГИЧЕСКОМ УЧРЕЖДЕНИИ РАССЧИТАНА НА ДЕСЯТЬ ЛЕТ ЭКСПЛУАТАЦИИ. СКОЛЬКО ПРОЦЕНТОВ ОТ ЕЁ ПЕРВОНАЧАЛЬНОЙ СТОИМОСТИ БУДЕТ НАКОПЛЕНО В АМОРТИЗАЦИОННОМ ФОНДЕ ЧЕРЕЗ ШЕСТЬ ЛЕТ?**

- А) 40%
- Б) 6%
- В) 60%
- Г) 10%

**ВАРИАНТ № 3**

**1. ПРИЧИНОЙ ОСТЕОАРТРОЗА МОЖЕТ БЫТЬ**

- А) неправильное зубопротезирование
- Б) сиалоаденит
- В) употребление парного молока
- Г) рубцовые изменения тканей, окружающих нижнюю челюсть

## **2. БИОЛОГИЧЕСКИЙ МЕТОД ВОЗМОЖЕН ПРИ**

- А) хроническом пульпите у пациента 23 лет
- Б) остром гнойном пульпите многокорневого зуба у пациента 43 лет
- В) остром начальном пульпите у пациента 20 лет с бронхиальной астмой
- Г) гиперимии пульпы у пациента 18 лет

## **3. ФОРМА АНКИЛОЗА ВНЧС**

- А) слипчивый
- Б) гнойный
- В) фиброзный
- Г) катаральный

## **4. ДОПОЛНИТЕЛЬНЫМ СИМПТОМОМ КЛИНИКИ ФИБРОЗНОГО АНКИЛОЗА ВНЧС ЯВЛЯЕТСЯ**

- А) тугоподвижность в суставе, выраженная по утрам
- Б) нарушение глотания
- В) шум в ушах
- Г) множественный кариес

## **5. ОСНОВНЫМ СИМПТОМОМ ПЕРЕЛОМА ВЕРХНЕЙ ЧЕЛЮСТИ ЯВЛЯЕТСЯ**

- А) патологическая подвижность верхнечелюстных костей
- Б) головная боль
- В) носовое кровотечение
- Г) патологическая подвижность нижней челюсти

## **6. ОСНОВНЫМ СИМПТОМОМ ПЕРЕЛОМА НИЖНЕЙ ЧЕЛЮСТИ ЯВЛЯЕТСЯ**

- А) патологическая подвижность верхнечелюстных костей
- Б) носовое кровотечение
- В) головная боль
- Г) патологическая подвижность нижней челюсти

## **7. СИНОНИМ ПЕРЕЛОМА ВЕРХНЕЙ ЧЕЛЮСТИ ПО ФОР I**

- А) отрыв альвеолярного отростка
- Б) суборбитальный
- В) суббазальный
- Г) отрыв альвеолярной части

## **8. СИНОНИМ ПЕРЕЛОМА ВЕРХНЕЙ ЧЕЛЮСТИ ПО ФОР II**

- А) суборбитальный
- Б) суббазальный
- В) отрыв альвеолярного отростка
- Г) отрыв альвеолярной части

**9. ПРИЧИНА ЗАТРУДНЕНИЯ ОТКРЫВАНИЯ РТА ПРИ ПЕРЕЛОМЕ СКУЛОВОЙ КОСТИ**

- А) смещение отломков
- Б) гематома
- В) воспалительная реакция
- Г) травма жевательных мышц

**10. ПРИЧИНА ВОЗНИКНОВЕНИЯ ДИПЛОПИИ ПРИ ПЕРЕЛОМЕ СКУЛОВОЙ КОСТИ**

- А) смещение глазного яблока
- Б) воспалительная реакция
- В) травма глазного яблока
- Г) травма зрительного нерва

**11. ПРИ ОЖОГЕ I СТЕПЕНИ ПОРАЖАЕТСЯ**

- А) поверхностный эпидермис
- Б) кожа и подлежащие ткани
- В) все слои эпидермиса
- Г) поверхностный эпидермис и капилляры

**12. ПРИ ОЖОГЕ II СТЕПЕНИ ПОРАЖАЕТСЯ**

- А) поверхностный эпидермис и капилляры
- Б) кожа и подлежащие ткани
- В) поверхностный эпидермис
- Г) все слои эпидермиса

**13. ПРИ ОЖОГЕ III(а) СТЕПЕНИ ПОРАЖАЕТСЯ**

- А) все слои эпидермиса с сохранением дериватов кожи
- Б) кожа и подлежащие ткани
- В) поверхностный эпидермис
- Г) поверхностный эпидермис и капилляры

**14. ПРИ ОЖОГЕ III(б) СТЕПЕНИ ПОРАЖАЕТСЯ**

- А) поверхностный эпидермис и капилляры
- Б) кожа и подлежащие ткани
- В) поверхностный эпидермис
- Г) все слои эпидермиса

**15. ПРИ ОЖОГЕ IV СТЕПЕНИ ПОРАЖАЕТСЯ**

- А) кожа и подлежащие ткани
- Б) поверхностный эпидермис
- В) поверхностный эпидермис и капилляры
- Г) все слои эпидермиса с сохранением дериватов кожи

**16. АСФИКСИЯ ОТ ЗАКУПОРКИ ДЫХАТЕЛЬНОЙ ТРУБКИ ИНОРОДНЫМ ТЕЛОМ**

- А) обтурационная
- Б) стенотическая

- В) клапанная
- Г) аспирационная

**17. МОДЕЛИРОВАНИЕ РЕВАСКУЛЯРИЗИРОВАННОГО ТРАНСПЛАНТАТА ПРИ ДЕФОРМАЦИИ НИЖНЕЙ ЧЕЛЮСТИ ПРОВОДИТСЯ ПО**

- А) ортопантограмме
- Б) панорамной рентгенограмме
- В) стерилитографической модели
- Г) обзорной рентгенограмме

**18. ПРЕДОПЕРАЦИОННОЕ ПЛАНИРОВАНИЕ МОДЕЛИРОВАНИЕ МАЛОБЕРЦОВОГО ТРАНСПЛАНТАТА ПРОВОДИТСЯ ПО**

- А) ортопантограмме
- Б) компьютерной томограмме
- В) панорамной рентгенограмме
- Г) боковой рентгенограмме нижней челюсти

**19. ДОПОЛНИТЕЛЬНЫЕ МЕТОДЫ ИССЛЕДОВАНИЯ ДЛЯ ДИАГНОСТИКИ ПЕРЕЛОМОВ СКУЛОВОЙ КОСТИ**

- А) рентгенография
- Б) биопсия
- В) ЭОД
- Г) радиоизотопное

**20. ДЛЯ ПОДТВЕРЖДЕНИЯ ДИАГНОЗА «ВНУТРИКОСТНАЯ ГЕАНГИОМА СКУЛОВОЙ КОСТИ» ПРОВОДИТСЯ ИССЛЕДОВАНИЕ**

- А) компьютерная томография
- Б) цитологическое
- В) радиоизотопное
- Г) биохимическое

**21. ДЛЯ РЕНТГЕНОЛОГИЧЕСКОЙ КАРТИНЫ ФИБРОЗНОЙ ДИСПЛАЗИИ ХАРАКТЕРНА КАРТИНА**

- А) в виде нескольких полостей с четкими контурами
- Б) в виде "тающего сахара"
- В) очаг затемнения с нечеткими границами в области образования
- Г) с четкими контурами в области верхушек одного или нескольких зубов

**22. ДЕФОРМАЦИЯ КОСТНЫХ СУСТАВНЫХ ЭЛЕМЕНТОВ ВНЧС НА РЕНТГЕНОГРАММЕ ЯВЛЯЕТСЯ ДИАГНОСТИЧЕСКИМ ПРИЗНАКОМ**

- А) острого неспецифического артрита
- Б) остеоартроза
- В) синдрома болевой дисфункции
- Г) вывиха ВНЧС

**23. ПРИ ОСТЕОАРТРОЗЕ ВНЧС РЕНТГЕНОЛОГИЧЕСКИ ОПРЕДЕЛЯЕТСЯ**

- А) отсутствие суставной щели
- Б) смещение суставной головки
- В) расширение суставной щели
- Г) деформация головки мыщелкового отростка

**24. АНАТОМИЧЕСКИЕ НАРУШЕНИЯ ВЕРХНЕЙ ЧЕЛЮСТИ ПРИ ВЕРХНЕЙ РЕТРОГНАТИИ**

- А) без нарушений
- Б) недоразвитие
- В) смещение кзади
- Г) чрезмерное развитие

**25. РАСЧЕТЫ СМЕЩЕНИЯ ЧЕЛЮСТЕЙ ПРИ ИХ ОСТЕОТОМИИ ВЕДУТ ПО**

- А) панорамной рентгенограмме
- Б) ортопантограмме
- В) телерентгенограмме
- Г) компьютерной томограмме

**26 РАСЧЕТЫ ЧЕЛЮСТЕЙ ПО ТЕЛЕРЕНТГЕНОГРАММЕ ПРОВОДИТ**

- А) ортодонт
- Б) ортопед
- В) терапевт
- Г) хирург

**27. ПОЛОСТЬ ЗУБА ВСКРЫВАЮТ**

- А) финиром
- Б) карборундовой головкой
- В) шаровидным бором № 1
- Г) фиссурным бором

**28 ПРИ ПЛОМБИРОВАНИИ КОРНЕВЫХ КАНАЛОВ МЕТОДОМ ЛАТЕРАЛЬНОЙ КОНДЕНСАЦИИ ГУТТАПЕРЧИ ПРИМЕНЯЮТ**

- А) Н-файлы
- Б) спредеры
- В) пульпоэкстракторы
- Г) плагеры

**29. МЕТОД ФИЗИОТЕРАПИИ НАПРАВЛЕННЫЙ НА УСКОРЕНИЕ КОНСОЛИДАЦИИ ОТЛОМКОВ В ПЕРВЫЕ ДНИ ПОСЛЕ ПЕРЕЛОМА ЧЕЛЮСТИ**

- А) массаж
- Б) парафинотерапия
- В) электрофарез с лидазой
- Г) ультрафонофарез с метилурацилом

**30. ПРИ ЛУЧЕВОЙ БОЛЕЗНИ ХИРУРГИЧЕСКОЕ ВМЕШАТЕЛЬСТВО МОЖНО ПРОВОДИТЬ В ПЕРИОД**



- А) первичных реакций
- Б) любой период
- В) мнимого благополучия
- Г) восстановительный период

**31. "ТРУБОЧНЫМ" СТОЛОМ НАЗЫВАЕТСЯ**

- А) протертое гомогенное питание
- Б) диета при ксеростомии
- В) диета после резекции желудка
- Г) диета при заболеваниях ЖКТ

**32. ДЛЯ ПОВЫШЕНИЯ ЭФФЕКТИВНОСТИ ПЛАСТИКИ ИСПОЛЬЗУЮТ**

- А) физиотерапию
- Б) массаж
- В) СВЧ гипертермию
- Г) криотерапию

**33. ПРИ НАРУШЕНИИ МИКРОЦИРКУЛЯЦИИ В ЛОСКУТЕ НА НОЖКЕ В ПОСЛЕОПЕРАЦИОННОМ ПЕРИОДЕ ПРОВОДИТСЯ**

- А) физиотерапия
- Б) криотерапия
- В) гидромассаж
- Г) электрокоагуляция

**34. ПРИЧИНА ИЗБЫТОЧНОГО ВЫХОДА ПЛОМБИРОВОЧНОГО МАТЕРИАЛА ЗА ВЕРХУШЕЧНОЕ ОТВЕРСТИЕ**

- А) избыточное расширение апикального отверстия
- Б) перфорация стенки корневого канала
- В) отлом стержневого инструмента в канале
- Г) недостаточная медикаментозная обработка канала

**35. ДЕРМАБРАЗИЮ ПЕРЕСАЖЕННОГО КОЖНОГО ЛОСКУТА ПРОВОДЯТ ПРИ**

- А) рубцовых изменениях слизистой оболочки
- Б) грубых рубцовых изменениях
- В) гиперпигментации
- Г) образовании келлоидного рубца

**36. ДЛЯ УСКОРЕНИЯ ПРИЖИВЛЕНИЯ СВОБОДНОГО КОЖНОГО ЛОСКУТА В ПОСЛЕОПЕРАЦИОННОМ ПЕРИОДЕ ПРОВОДИТСЯ**

- А) криотерапия
- Б) ГБО-терапия
- В) гидромассаж
- Г) электрокоагуляция

**37. КОРОНО-РАДИКУЛЯРНАЯ СЕПАРАЦИЯ**

- А) удаление всего корня до места его отхождения без удаления коронковой части

- Б) отсечение верхушки корня и удаление патологически измененных тканей
- В) удаление корня вместе с прилежащей к нему коронковой частью зуба
- Г) рассечение моляров нижней челюсти на две части по бифуркации

**38. РАДИОИЗОТОПНОЕ СЦИНЦИОГРАФИЧЕСКОЕ ИССЛЕДОВАНИЕ ДЛЯ ОЦЕНКИ КРОВΟΣНАБЖЕНИЯ РЕВАСКУЛЯРИЗОВАННОГО ТРАНСПЛАНТАТА ВПЕРВЫЕ ПОСЛЕ ОПЕРАЦИИ ПРОВОДИТСЯ НА**

- А) 5-е сутки
- Б) 2-е сутки
- В) 3-е сутки
- Г) 4-е сутки

**39. ПРИ ПРОВЕДЕНИИ КОНТРОЛЯ ЗА ПРАВИЛЬНОСТЬЮ ВЕДЕНИЯ ЛИСТКА ЕЖЕДНЕВНОГО УЧЕТА РАБОТЫ ВРАЧА-СТОМАТОЛОГА СТОМАТОЛОГИЧЕСКОЙ ПОЛИКЛИНИКИ, ОТДЕЛЕНИЯ, КАБИНЕТА (ФОРМА №037/У-88) РУКОВОДИТЕЛЬ СОПОСТАВЛЯЕТ ЗАПИСИ**

- А) с медицинской картой стоматологического больного
- Б) с клиническими рекомендациями
- В) со стандартом
- Г) с программой государственных гарантий на оказание медицинской помощи

**40. ПЕРЕЧЕНЬ МЕДИЦИНСКИХ ДОКУМЕНТОВ В СТОМАТОЛОГИИ РЕГЛАМЕНТИРУЕТСЯ**

- А) главным врачом организации
- Б) главным специалистом региона
- В) Министерством Здравоохранения РФ
- Г) Министерством Здравоохранения региона

**41. ДВЕ СВОДНЫЕ ВЕДОМОСТИ УЧЕТА РАБОТЫ ВРАЧА - СТОМАТОЛОГА СТОМАТОЛОГИЧЕСКОЙ ПОЛИКЛИНИКИ, ОТДЕЛЕНИЯ, КАБИНЕТА, (ФОРМА N 039-2/У-88) НА ОДНОГО ВРАЧА ЗАВОДЯТСЯ В СЛУЧАЕ ОКАЗАНИЯ СТОМАТОЛОГИЧЕСКОЙ ПОМОЩИ**

- А) медицинским работникам
- Б) женщинам и мужчинам
- В) взрослым и детям
- Г) работающим и пенсионерам

**42. ДНЕВНИК УЧЕТА РАБОТЫ ВРАЧА-СТОМАТОЛОГА ОРТОДОНТА (ФОРМА №039-3/у) ПРЕДНАЗНАЧЕН ДЛЯ**

- А) учета работы за один день
- Б) планирования времени работы
- В) контроля качества
- Г) отчета перед ФОМС

**43. ДНЕВНИК УЧЕТА РАБОТЫ ВРАЧА-СТОМАТОЛОГА ОРТОДОНТА (ФОРМА №039-3/у) ЗАПОЛНЯЕТСЯ**

- А) статистиком

- Б) регистратором
- В) медсестрой
- Г) врачом-ортодонтом

**44. ДНЕВНИК УЧЕТА РАБОТЫ ВРАЧА-СТОМАТОЛОГА ОРТОДОНТА (ФОРМА №039-3/у) ЗАПОЛНЯЕТСЯ НА ОСНОВАНИИ**

- А) талона учета амбулаторного пациента
- Б) записей в медицинской карте стоматологического больного
- В) листка нетрудоспособности
- Г) сводной ведомости учета работы врача-стоматолога

**45. УГОЛ SNB В НОРМЕ СОСТАВЛЯЕТ (ГРАДУСОВ)**

- А) 80
- Б) 82
- В) 85
- Г) 74

**46. УГОЛ ANB В НОРМЕ СОСТАВЛЯЕТ (ГРАДУСОВ)**

- А) 2
- Б) 6
- В) 12
- Г) 8

**47. УГОЛ SPP\MP В НОРМЕ СОСТАВЛЯЕТ (ГРАДУСОВ)**

- А) 25
- Б) 32
- В) 15
- Г) 7

**48. УГОЛ SPP\NSL В НОРМЕ СОСТАВЛЯЕТ (ГРАДУСОВ)**

- А) 7
- Б) 25
- В) 32
- Г) 15

**49. УГОЛ MP\NSL В НОРМЕ СОСТАВЛЯЕТ (ГРАДУСОВ)**

- А) 15
- Б) 25
- В) 32
- Г) 7

**50. КЛИНИЧЕСКИЕ ПРОЯВЛЕНИЯ ИНФЕКЦИОННОГО ОСТРОГО ПЕРИОДОНТИТА**

- А) ЭОД до 20 мкА
- Б) иррадиирующие приступообразные боли
- В) боль при накусывании на зуб, отек мягких тканей лица
- Г) боли от температурных раздражителей

**51. КЛИНИЧЕСКИЕ ПРОЯВЛЕНИЯ ОСТРОГО ТОКСИЧЕСКОГО ПЕРИОДОНТИТА**

- А) отсутствуют
- Б) отек мягких тканей лица
- В) свищ на десне с гнойным отделяемым
- Г) боль при накусывании на зуб

**52. ЖАЛОБЫ БОЛЬНОГО ПРИ МЕСТНОЙ ГИПОПЛАЗИИ ЭМАЛИ**

- А) косметический недостаток
- Б) боли при перкуссии
- В) боли от горячего раздражителя
- Г) ночные боли

**53. У ДЕТЕЙ В ВОСПАЛИТЕЛЬНЫЙ ПРОЦЕСС МОГУТ ВОВЛЕКАТЬСЯ ОКРУЖАЮЩИЕ ЗУБ ТКАНИ (ПЕРИОДОНТ, КОСТЬ, НАДКОСТНИЦА) РЕГИОНАЛЬНЫЕ ЛИМФУЗЛЫ И МЯГКИЕ ТКАНИ ЛИЦА ПРИ ПУЛЬПИТЕ**

- А) острым диффузном
- Б) хроническом гангренозном вне стадии обострения
- В) хроническом гипертрофическом
- Г) острым очаговым

**54. ВОЗБУДИТЕЛЕМ ГЕРПАНГИНЫ ЯВЛЯЕТСЯ**

- А) вирус гриппа
- Б) вирус простого герпеса
- В) вирус коксаки
- Г) цитомегаловирус

**55. ХАРАКТЕРНЫЕ ИЗМЕНЕНИЯ В ПОЛОСТИ РТА ПРИ ОСТРОМ ЛЕЙКОЗЕ**

- А) эрозии эмали
- Б) «лаковый» язык
- В) язвенно-некротические процессы
- Г) полиморфная сыпь

**56. ПРИ АТОПИЧЕСКОМ ХЕЙЛИТЕ В УГЛАХ РТА ОБРАЗУЮТСЯ**

- А) эрозии с влажным белым налетом
- Б) эрозии с гнойным отделяемым
- В) «медовые» корки
- Г) лихенизация, трещины, мокнутие

**57. КЛИНИЧЕСКАЯ КАРТИНА ПРИ ПОЛНОМ ВЫВИХЕ ВРЕМЕННОГО ИЛИ ПОСТОЯННОГО ЗУБА**

- А) лунка зуба пустая
- Б) укорочение видимой части коронки
- В) увеличение видимой части коронки
- Г) смещение коронки выше окклюзионной плоскости

**58. КЛИНИЧЕСКИЕ ПРИЗНАКИ ПРИ УШИБЕ ПОСТОЯННОГО ИЛИ ВРЕМЕННОГО ЗУБА В ПЕРВЫЕ 2-3 ДНЯ ПОСЛЕ ТРАВМЫ**

- А) зуб длиннее симметричного, болезненная перкуссия
- Б) смещение коронки в различном направлении
- В) болезненная перкуссия, подвижность зуба незначительная или отсутствует
- Г) зуб короче симметричного, болезненная перкуссия

**59. ТРАВМА ЗАЧАТКА ПОСТОЯННОГО ЗУБА ПРЕИМУЩЕСТВЕННО НАБЛЮДАЕТСЯ ПРИ ТРАВМЕ ВРЕМЕННОГО ЗУБА В ВИДЕ**

- А) неполного вывиха
- Б) внедрённого (вколоченного) вывиха
- В) ушиба
- Г) перелома корня

**60. ПРЕДРАСПОЛАГАЮЩИМ ФАКТОРОМ ВЫВИХА РЕЗЦОВ ВЕРХНЕЙ ЧЕЛЮСТИ У ДЕТЕЙ ЯВЛЯЕТСЯ**

- А) глубокий прогнатический прикус
- Б) множественный кариес этих зубов и его осложнения
- В) мелкое преддверие рта
- Г) мезиальная окклюзия

**61. ДЛЯ ДЕТЕЙ В ВОЗРАСТЕ ЧЕТЫРЁХ - ПЯТИ ЛЕТ НАИБОЛЕЕ ХАРАКТЕРЕН ВИД ТРАВМЫ**

- А) вывих зуба
- Б) перелом челюсти
- В) перелом зуба
- Г) вывих височно-нижнечелюстного сустава

**62. ВЫВИХ ЗУБА У ДЕТЕЙ ПРЕОБЛАДАЕТ В ПРИКУСЕ**

- А) временном
- Б) постоянном
- В) ортогнатическом
- Г) прогеническом

**63. ОДОНТОГЕННАЯ ИНФЕКЦИЯ КАК ПРИЧИНА ОСТРЫХ ЛИМФАДЕНИТОВ ЧЕЛЮСТНО-ЛИЦЕВОЙ ОБЛАСТИ ПРЕОБЛАДАЕТ У ДЕТЕЙ В ВОЗРАСТЕ**

- А) 1-2 года
- Б) 2-3года
- В) 3-4года
- Г) 6-8лет

**64. ПРИ ХРОНИЧЕСКОМ ГРАНУЛИРУЮЩЕМ ПЕРИОДОНТИТЕ НА РЕНТГЕНОГРАММЕ**

- А) очаг разрежения костной ткани разных размеров без четких границ
- Б) очаг разрежения костной ткани округлой или овальной формы с четкими границами, размером до 5 мм
- В) расширение периодонтальной щели у верхушки корня зуба

Г) очаг разрежения костной ткани округлой или овальной формы с четкими границами, размером свыше 1 см в диаметре

**65. ХРОНИЧЕСКИЙ ГРАНУЛЕМАТОЗНЫЙ ПЕРИОДОНТИТ НА РЕНТГЕНОГРАММЕ ОПРЕДЕЛЯЕТСЯ В ВИДЕ**

- А) разрежения костной ткани округлой формы с четкими контурами до 5 мм в диаметре
- Б) расширения периодонтальной щели на ограниченном участке
- В) расширения периодонтальной щели на всем протяжении
- Г) разрежение костной ткани с нечеткими контурами

**66. РАСШИРЕНИЕ ПЕРИОДОНТАЛЬНОЙ ЩЕЛИ В ОБЛАСТИ ВЕРХУШКИ КОРНЯ, ХАРАКТЕРНО ДЛЯ ПЕРИОДОНТИТА**

- А) хронического фиброзного
- Б) хронического гранулирующего
- В) хронического гранулематозного
- Г) для всех форм

**67. ПРИ РЕНТГЕНДИАГНОСТИКЕ ОСТРОГО ПЕРИОДОНТИТА ВЫЯВЛЯЕТСЯ**

- А) расширение периодонтальной щели у верхушки корня
- Б) очаг разрежения костной ткани с четким контуром
- В) отсутствие изменений на рентгенограмме
- Г) исчезновение периодонтальной щели у верхушки корня

**68. ДЛЯ ЧЕЛЮСТНЫХ КОСТЕЙ ДЕТСКОГО ВОЗРАСТА ХАРАКТЕРНЫ СЛЕДУЮЩИЕ АНАТОМИЧЕСКИЕ ОСОБЕННОСТИ**

- А) губчатое вещество преобладает над компактным, слабо минерализовано, хорошо васкуляризировано
- Б) компактный слой преобладает над губчатым веществом, которое хорошо минерализовано, слабо васкуляризировано
- В) компактный слой преобладает над губчатым, слабо минерализован и васкуляризирован
- Г) губчатое вещество преобладает над компактным, хорошо минерализовано, слабо васкуляризировано

**69. ПРИ ЛЕГКОЙ СТЕПЕНИ ПАРОДОНТИТА НА R-ГРАММЕ ВЫЯВЛЯЮТСЯ ИЗМЕНЕНИЯ**

- А) резорбция компактных пластинок и вершины межзубных перегородок
- Б) резорбция костной ткани альвеолярного отростка на S корня
- В) сохранность кортикальной пластинки лунок зубов
- Г) нет изменений в костной ткани альвеолярного отростка

**70. ИЗМЕНЕНИЯ КОСТНОЙ ТКАНИ МЕЖЗУБНЫХ ПЕРЕГОРОДОК НА РЕНТГЕНОГРАММАХ ВЫЯВЛЯЮТСЯ ПРИ**

- А) локальном пародонтите
- Б) генерализованном гингивите
- В) локальном и генерализованном гингивите

Г) атрофическом гингивите

**71. ФОРМАЛИНОВАЯ ПРОБА ПОЛОЖИТЕЛЬНА ПРИ**

- А) гипертрофическом гингивите
- Б) катаральном гингивите
- В) пародонтите
- Г) атрофическом гингивите

**72. КЛИНИЧЕСКИЙ АНАЛИЗ КРОВИ СЛЕДУЕТ ПРОВЕСТИ ПРИ**

- А) кандидозе
- Б) язвенно-некротическом стоматите неясной этиологии
- В) хроническом рецидивирующем афтозном стоматите (ХРАС)
- Г) острым герпетическом стоматите (ОГС)

**73. ПОВЕРХНОСТНЫЕ ГРИБКОВЫЕ ПОРАЖЕНИЯ СЛИЗИСТОЙ  
ОБОЛОЧКИ ПОЛОСТИ РТА ВЫЗЫВАЮТ**

- А) трихофиты
- Б) эпидермофиты
- В) актиномицеты
- Г) кандида

**74. ВОЗБУДИТЕЛЕМ МОЛОЧНИЦЫ ЯВЛЯЕТСЯ**

- А) актиномицеты
- Б) фузобактерии
- В) грибы Candida
- Г) спирохеты

**75. ЭТИОЛОГИЯ ПИОДЕРМИИ**

- А) инфекционно-аллергическая
- Б) грибковая
- В) инфекционная
- Г) вирусная

**76. ЭТИОЛОГИЯ ХРОНИЧЕСКОГО РЕЦИДИВИРУЮЩЕГО АФТОЗНОГО  
СТОМАТИТА (ХРАС)**

- А) инфекционно-аллергическая
- Б) инфекционная
- В) вирусная
- Г) паразитарная

**77. ЭТИОЛОГИЯ ГЕРПАНГИНЫ**

- А) вирусная
- Б) грибковая
- В) инфекционная
- Г) аллергическая

**78. ЭТИОЛОГИЯ МОЛОЧНИЦЫ**

- А) вирусная

- Б) инфекционная
- В) грибковая
- Г) аллергическая

**79. ЭТИОЛОГИЯ МНОГОФОРМНОЙ ЭКССУДАТИВНОЙ ЭРИТЕМЫ (МЭЭ)**

- А) наследственная
- Б) инфекционная
- В) вирусная
- Г) инфекционно-аллергическая

**80. ВОЗБУДИТЕЛЕМ ГЕРПАНГИНЫ ЯВЛЯЕТСЯ**

- А) вирус ветряной оспы
- Б) вирус простого герпеса
- В) вирус Коксаки и Есно
- Г) вирус иммунодефицита

**81. ДИФТЕРИЙНЫЕ ПЛЕНКИ СОДЕРЖАТ**

- А) фибрин и клетки возбудителя заболевания
- Б) нити псевдомицелия
- В) почкующиеся клетки гриба
- Г) обрывки эпителия и остатки пищи

**82. ПРИ ОСТРОМ ГЕРПЕТИЧЕСКОМ СТОМАТИТЕ В МАЗКАХ СОДЕРЖИМОГО ПУЗЫРЬКОВ И СОСКОБОВ С ПОВЕРХНОСТИ АФТ В ПЕРВЫЕ 2-4 ДНЯ ЗАБОЛЕВАНИЯ ОБНАРУЖИВАЕТСЯ**

- А) гигантские многоядерные клетки
- Б) большое количество мицелия гриба
- В) почкующиеся клетки
- Г) фузобактерии

**83. ВОЗБУДИТЕЛЕМ ДИФТЕРИИ ЯВЛЯЕТСЯ**

- А) палочка Леффлера
- Б) гемолитический стрептококк
- В) вирус Коксаки
- Г) актиномицеты

**84. ПРИ КАНДИДОЗЕ В СОСКОБАХ ОБНАРУЖИВАЕТСЯ**

- А) многоядерные клетки
- Б) гигантские эпителиальные клетки
- В) почкующиеся клетки грибов Candida
- Г) скопления кокков

**85. ВОЗБУДИТЕЛЕМ ОСТРОГО ГЕРПЕТИЧЕСКОГО СТОМАТИТА ЯВЛЯЕТСЯ**

- А) вирусная Мiх инфекция
- Б) микрофлора полости рта
- В) вирус простого герпеса



Г) вирус Коксаки

**86. СПЕЦИФИЧЕСКИМ ЛИМФАДЕНИТОМ НАЗЫВАЕТСЯ ЛИМФАДЕНИТ, ВЫЗВАННЫЙ**

А) стафилококками

Б) микобактериями туберкулёза

В) кишечной палочкой в сочетании со стафилококком

Г) стрептококком

**87. ПАТОГНОМОНИЧНЫМ РЕНТГЕНОЛОГИЧЕСКИМ СИМПТОМОМ ХРОНИЧЕСКОГО НЕСПЕЦИФИЧЕСКОГО ПАРЕНХИМАТОЗНОГО ПАРОТИТА ЯВЛЯЕТСЯ**

А) наличие округлых полостей вместо протоков III-IV порядка

Б) сужение основного выводного протока

В) тень конкремента в области выводного протока

Г) сужение всех протоков

**88. ПРОВЕДЕНИЕ КОНТРАСТНОЙ РЕНТГЕНОГРАФИИ ПРИ ХРОНИЧЕСКОМ НЕСПЕЦИФИЧЕСКОМ ПАРЕНХИМАТОЗНОМ ПАРОТИТЕ ПОКАЗАНО**

А) в период активного роста ребенка

Б) в период обострения

В) в период ремиссии

Г) не показано

**89. ВЫБЕРИТЕ ПРАВИЛЬНОЕ ОПРЕДЕЛЕНИЕ.**

А) Публицистический стиль – это стиль общественно-политической литературы, периодической печати, ораторской речи. Он призван воздействовать на массы, призывать их к действию, сообщать информацию.

Б) Публицистический стиль – это стиль научных статей, докладов, монографий, которые точно и полно разъясняют закономерности развития природы и общества.

В) Публицистический стиль – это стиль художественных произведений, романов, повестей, рассказов, которые воздействуют на общественное мнение.

Г) Публицистический стиль – это стиль официально-правовых документов, которому свойственно обязательное наличие внешней формы.

**90. ПРОФЕССИОНАЛЬНЫЕ ВРЕДНОСТИ В РАБОТЕ МЕДИЦИНСКОГО ПЕРСОНАЛА ОБУСЛОВЛЕННЫ В ПЕРВУЮ ОЧЕРЕДЬ...**

А) особенностями технологии лечения

Б) особенностями режима труда и отдыха

В) планировкой лечебных учреждений

Г) используемым лечебно-диагностическим оборудованием

**91. МЕДИЦИНСКАЯ АППАРАТУРА В СТОМАТОЛОГИЧЕСКОМ УЧРЕЖДЕНИИ РАССЧИТАНА НА ДЕСЯТЬ ЛЕТ ЭКСПЛУАТАЦИИ. СКОЛЬКО ПРОЦЕНТОВ ОТ ЕЁ ПЕРВОНАЧАЛЬНОЙ СТОИМОСТИ БУДЕТ НАКОПЛЕНО В АМОРТИЗАЦИОННОМ ФОНДЕ ЧЕРЕЗ ШЕСТЬ ЛЕТ?**

- А) 40%
- Б) 6%
- В) 60%
- Г) 10%

**92. РАВНОВЕСНАЯ ЦЕНА УСТАНОВЛИВАЕТСЯ НА РЫНКЕ, КОГДА...**

- А) Спрос превышает предложение.
- Б) Предложение превышает спрос.
- В) Спрос и предложение равны.
- Г) Спрос меньше предложения.

**93. В СОКРАЩЕНИИ СРЕДНИХ ВАЛОВЫХ ИЗДЕРЖЕК СТОМАТОЛОГИЧЕСКОГО УЧРЕЖДЕНИЯ ПРИ УВЕЛИЧЕНИИ ЧИСЛА ОБСЛУЖИВАЕМЫХ ПАЦИЕНТОВ ПРОЯВЛЯЕТСЯ:**

- А) Закон убывающей отдачи
- Б) Отрицательный эффект масштаба
- В) Положительный эффект масштаба
- Г) Постоянный эффект масштаба

**94. ОТМЕТЬТЕ НОМЕР СЛОВА С УДАРЕНИЕМ НА ПЕРВОМ СЛОГЕ:**

- А) арест
- Б) кухонный;
- В) донельзя;
- Г) алфавит

**95. ПОНЯТИЕ “ИНФОРМИРОВАННОЕ СОГЛАСИЕ” ВКЛЮЧАЕТ В СЕБЯ ВСЕ, КРОМЕ:**

- А) информации о цели предполагаемого вмешательства
- Б) информации о характере предполагаемого вмешательства
- В) информации о связанном с вмешательством риске
- Г) информации о несомненном приоритете пользы вмешательства по сравнению с возможным риском

**96. КОММУНИКАЦИЯ В МЕНЕДЖМЕНТЕ – ЭТО:**

- А) обмен информацией и ее смысловым содержанием между людьми
- Б) система связей между организациями
- В) система взаимосвязей между людьми и организациями
- Г) система взаимосвязей между вербальной и невербальной информацией

**97. КАК НАЗЫВАЕТСЯ СПОСОБ СУЩЕСТВОВАНИЯ ЧЕЛОВЕКА В РЕАЛЬНОМ МИРЕ?**

- А) деятельность
- Б) фантазия
- В) дискуссия
- Г) вероятность

**98. ЧТО ЯВЛЯЕТСЯ ПРЕДМЕТОМ ФИЛОСОФИИ?**

- А) Основные свойства физических тел
- Б) Причина человеческих ошибок

- В) Мир как целое, познаваемый при помощи мышления
- Г) Игра воображения

**99. ДЛИВШЕЕСЯ С МОМЕНТА РАСПАДА СССР ПРОТИВОСТОЯНИЕ ДВУХ ВЕТВЕЙ РОССИЙСКОЙ ВЛАСТИ – ИСПОЛНИТЕЛЬНОЙ, В ЛИЦЕ ПРЕЗИДЕНТА РОССИИ БОРИСА ЕЛЬЦИНА, И ЗАКОНОДАТЕЛЬНОЙ В ВИДЕ ПАРЛАМЕНТА (ВЕРХОВНОГО СОВЕТА РСФСР) – ВОКРУГ ТЕМПОВ РЕФОРМ И МЕТОДОВ СТРОИТЕЛЬСТВА НОВОГО ГОСУДАРСТВА, 3–4 ОКТЯБРЯ 1993 ГОДА ПЕРЕШЛО В ВООРУЖЕННОЕ СТОЛКНОВЕНИЕ И ОКОНЧИЛОСЬ ТАНКОВЫМ ОБСТРЕЛОМ РЕЗИДЕНЦИИ ПАРЛАМЕНТА – ДОМА СОВЕТОВ (БЕЛОГО ДОМА). УКАЗАННЫЕ СОБЫТИЯ ЯВЛЯЮТСЯ ПРИМЕРОМ ...**

- А) экономического кризиса
- Б) политического кризиса
- В) национального конфликта
- Г) этнополитического конфликта

**100. КАКИМИ ИЗ ПЕРЕЧИСЛЕННЫХ ВИДОВ ДЕЯТЕЛЬНОСТИ НЕ МОЖЕТ ЗАНИМАТЬСЯ ЛЕЧЕБНО-ПРОФИЛАКТИЧЕСКОЕ УЧРЕЖДЕНИЕ?**

- А) оказание пациентам хозрасчетных медицинских услуг
- Б) оказание медицинской помощи пациентам по договорам добровольного медицинского страхования
- В) приобретение и хранение лекарственных средств
- Г) реализация лекарственных средств пациентам медицинской организации

#### **ВАРИАНТ № 4**

**1. КЛИНИЧЕСКИЕ ПРИЗНАКИ ПРИ УШИБЕ ПОСТОЯННОГО ИЛИ ВРЕМЕННОГО ЗУБА В ПЕРВЫЕ 2-3 ДНЯ ПОСЛЕ ТРАВМЫ**

- А) зуб длиннее симметричного, болезненная перкуссия
- Б) смещение коронки в различном направлении
- В) болезненная перкуссия, подвижность зуба незначительная или отсутствует
- Г) зуб короче симметричного, болезненная перкуссия

**2. КЛИНИЧЕСКИЕ ПРОЯВЛЕНИЯ ОСТРОГО ТОКСИЧЕСКОГО ПЕРИОДОНТИТА**

- А) отсутствуют
- Б) отек мягких тканей лица
- В) свищ на десне с гнойным отделяемым
- Г) боль при накусывании на зуб

**3. ЖАЛОБЫ БОЛЬНОГО ПРИ МЕСТНОЙ ГИПОПЛАЗИИ ЭМАЛИ**

- А) косметический недостаток
- Б) боли при перкуссии
- В) боли от горячего раздражителя
- Г) ночные боли

**4. У ДЕТЕЙ В ВОСПАЛИТЕЛЬНЫЙ ПРОЦЕСС МОГУТ ВОВЛЕКАТЬСЯ ОКРУЖАЮЩИЕ ЗУБ ТКАНИ (ПЕРИОДОНТ, КОСТЬ, НАДКОСТНИЦА) РЕГИОНАЛЬНЫЕ ЛИМФОУЗЛЫ И МЯГКИЕ ТКАНИ ЛИЦА ПРИ ПУЛЬПИТЕ**

- А) острым диффузном
- Б) хроническом гангренозном вне стадии обострения
- В) хроническом гипертрофическом
- Г) острым очаговым

**5. ВОЗБУДИТЕЛЕМ ГЕРПАНГИНЫ ЯВЛЯЕТСЯ**

- А) вирус гриппа
- Б) вирус простого герпеса
- В) вирус коксаки
- Г) цитомегаловирус

**6. ХАРАКТЕРНЫЕ ИЗМЕНЕНИЯ В ПОЛОСТИ РТА ПРИ ОСТРОМ ЛЕЙКОЗЕ**

- А) эрозии эмали
- Б) «лаковый» язык
- В) язвенно-некротические процессы
- Г) полиморфная сыпь

**7. ПРИ АТОПИЧЕСКОМ ХЕЙЛИТЕ В УГЛАХ РТА ОБРАЗУЮТСЯ**

- А) эрозии с влажным белым налетом
- Б) эрозии с гнойным отделяемым
- В) медовые корки
- Г) лихенизация, трещины, мокнутие

**8. КЛИНИЧЕСКАЯ КАРТИНА ПРИ ПОЛНОМ ВЫВИХЕ ВРЕМЕННОГО ИЛИ ПОСТОЯННОГО ЗУБА**

- А) лунка зуба пустая
- Б) укорочение видимой части коронки
- В) увеличение видимой части коронки
- Г) смещение коронки выше окклюзионной плоскости

**9. КЛИНИЧЕСКИЕ ПРОЯВЛЕНИЯ ИНФЕКЦИОННОГО ОСТРОГО ПЕРИОДОНТИТА**

- А) ЭОД до 20 мкА
- Б) иррадиирующие приступообразные боли
- В) боль при накусывании на зуб, отек мягких тканей лица
- Г) боли от температурных раздражителей

**10. ТРАВМА ЗАЧАТКА ПОСТОЯННОГО ЗУБА ПРЕИМУЩЕСТВЕННО НАБЛЮДАЕТСЯ ПРИ ТРАВМЕ ВРЕМЕННОГО ЗУБА В ВИДЕ**

- А) неполного вывиха
- Б) внедрённого (вколоченного) вывиха
- В) ушиба

Г) перелома корня

**11. ПРЕДРАСПОЛАГАЮЩИМ ФАКТОРОМ ВЫВИХА РЕЗЦОВ ВЕРХНЕЙ ЧЕЛЮСТИ У ДЕТЕЙ ЯВЛЯЕТСЯ**

- А) глубокий прогнатический прикус
- Б) множественный кариес этих зубов и его осложнения
- В) мелкое преддверие рта
- Г) мезиальная окклюзия

**12. ДЛЯ ДЕТЕЙ В ВОЗРАСТЕ ЧЕТЫРЁХ - ПЯТИ ЛЕТ НАИБОЛЕЕ ХАРАКТЕРЕН ВИД ТРАВМЫ**

- А) вывих зуба
- Б) перелом челюсти
- В) перелом зуба
- Г) вывих височно-нижнечелюстного сустава

**13. ВЫВИХ ЗУБА У ДЕТЕЙ ПРЕОБЛАДАЕТ В ПРИКУСЕ**

- А) временном
- Б) постоянном
- В) ортогнатическом
- Г) прогеническом

**14. ОДОНТОГЕННАЯ ИНФЕКЦИЯ КАК ПРИЧИНА ОСТРЫХ ЛИМФАДЕНИТОВ ЧЕЛЮСТНО-ЛИЦЕВОЙ ОБЛАСТИ ПРЕОБЛАДАЕТ У ДЕТЕЙ В ВОЗРАСТЕ**

- А) 1-2 года
- Б) 2-3года
- В) 3-4года
- Г) 6-8лет

**15. ЧТОБЫ СНИЗИТЬ РИСК ВОЗМОЖНОСТИ ПЕРФОРАЦИИ ИСКРИВЛЕННОГО КАНАЛА НЕОБХОДИМО**

- А) заранее согнуть кончик инструмента перед введением в канал
- Б) выбрать инструмент соответственно толщине канала
- В) отказаться от расширения канала
- Г) воспользоваться только химическими средствами расширения канала

**16. РАСШИРЕНИЕ ПЕРИОДОНТАЛЬНОЙ ЩЕЛИ В ОБЛАСТИ ВЕРХУШКИ КОРНЯ, ХАРАКТЕРНО ДЛЯ ПЕРИОДОНТИТА**

- А) хронического фиброзного
- Б) хронического гранулирующего
- В) хронического гранулематозного
- Г) для всех форм

**17. ПРИ РЕНТГЕНДИАГНОСТИКЕ ОСТРОГО ПЕРИОДОНТИТА ВЫЯВЛЯЕТСЯ**

- А) расширение периодонтальной щели у верхушки корня

- Б) очаг разрежения костной ткани с четким контуром
- В) отсутствие изменений на рентгенограмме
- Г) исчезновение периодонтальной щели у верхушки корня

**18. ДЛЯ ЧЕЛЮСТНЫХ КОСТЕЙ ДЕТСКОГО ВОЗРАСТА ХАРАКТЕРНЫ СЛЕДУЮЩИЕ АНАТОМИЧЕСКИЕ ОСОБЕННОСТИ**

- А) губчатое вещество преобладает над компактным, слабо минерализовано, хорошо васкуляризировано
- Б) компактный слой преобладает над губчатым веществом, которое хорошо минерализовано, слабо васкуляризировано
- В) компактный слой преобладает над губчатым, слабо минерализован и васкуляризирован
- Г) губчатое вещество преобладает над компактным, хорошо минерализовано, слабо васкуляризировано

**19. ПРИ ЛЕГКОЙ СТЕПЕНИ ПАРОДОНТИТА НА R-ГРАММЕ ВЫЯВЛЯЮТСЯ ИЗМЕНЕНИЯ**

- А) резорбция компактных пластинок и вершины межзубных перегородок
- Б) резорбция костной ткани альвеолярного отростка на S корня
- В) сохранность кортикальной пластинки лунок зубов
- Г) нет изменений в костной ткани альвеолярного отростка

**20. ИЗМЕНЕНИЯ КОСТНОЙ ТКАНИ МЕЖЗУБНЫХ ПЕРЕГОРОДОК НА РЕНТГЕНОГРАММАХ ВЫЯВЛЯЮТСЯ ПРИ**

- А) локальном пародонтите
- Б) генерализованном гингивите
- В) локальном и генерализованном гингивите
- Г) атрофическом гингивите

**21. ФОРМАЛИНОВАЯ ПРОБА ПОЛОЖИТЕЛЬНА ПРИ**

- А) гипертрофическом гингивите
- Б) катаральном гингивите
- В) пародонтите
- Г) атрофическом гингивите

**22. КЛИНИЧЕСКИЙ АНАЛИЗ КРОВИ СЛЕДУЕТ ПРОВЕСТИ ПРИ**

- А) кандидозе
- Б) язвенно-некротическом стоматите неясной этиологии
- В) хроническом рецидивирующем афтозном стоматите (ХРАС)
- Г) остром герпетическом стоматите (ОГС)

**23. ПОВЕРХНОСТНЫЕ ГРИБКОВЫЕ ПОРАЖЕНИЯ СЛИЗИСТОЙ ОБОЛОЧКИ ПОЛОСТИ РТА ВЫЗЫВАЮТ**

- А) трихофиты
- Б) эпидермофиты
- В) актиномицеты
- Г) кандиды

**24. ВОЗБУДИТЕЛЕМ МОЛОЧНИЦЫ ЯВЛЯЕТСЯ**

- А) актиномицеты
- Б) фузобактерии
- В) грибы Candida
- Г) спирохеты

**25. ЭТИОЛОГИЯ ПИОДЕРМИИ**

- А) инфекционно-аллергическая
- Б) грибковая
- В) инфекционная
- Г) вирусная

**26. ЭТИОЛОГИЯ ХРОНИЧЕСКОГО РЕЦИДИВИРУЮЩЕГО АФТОЗНОГО СТОМАТИТА (ХРАС)**

- А) инфекционно-аллергическая
- Б) инфекционная
- В) вирусная
- Г) паразитарная

**27. ЭТИОЛОГИЯ ГЕРПАНГИНЫ**

- А) вирусная
- Б) грибковая
- В) инфекционная
- Г) аллергическая

**28. ЭТИОЛОГИЯ МОЛОЧНИЦЫ**

- А) вирусная
- Б) инфекционная
- В) грибковая
- Г) аллергическая

**29. ЭТИОЛОГИЯ МНОГОФОРМНОЙ ЭКССУДАТИВНОЙ ЭРИТЕМЫ (МЭЭ)**

- А) наследственная
- Б) инфекционная
- В) вирусная
- Г) инфекционно-аллергическая

**30. ВОЗБУДИТЕЛЕМ ГЕРПАНГИНЫ ЯВЛЯЕТСЯ**

- А) вирус ветряной оспы
- Б) вирус простого герпеса
- В) вирус Коксаки и Есно
- Г) вирус иммунодефицита

**31. ДИФТЕРИЙНЫЕ ПЛЕНКИ СОДЕРЖАТ**

- А) фибрин и клетки возбудителя заболевания
- Б) нити псевдомицелия
- В) почкующиеся клетки гриба

Г) обрывки эпителия и остатки пищи

**32. ПРИ ОСТРОМ ГЕРПЕТИЧЕСКОМ СТОМАТИТЕ В МАЗКАХ СОДЕРЖИМОГО ПУЗЫРЬКОВ И СОСКОБОВ С ПОВЕРХНОСТИ АФТ В ПЕРВЫЕ 2-4 ДНЯ ЗАБОЛЕВАНИЯ ОБНАРУЖИВАЕТСЯ**

- А) гигантские многоядерные клетки
- Б) большое количество мицелия гриба
- В) почкующиеся клетки
- Г) фузобактерии

**33. ВОЗБУДИТЕЛЕМ ДИФТЕРИИ ЯВЛЯЕТСЯ**

- А) палочка Леффлера
- Б) гемолитический стрептококк
- В) вирус Коксаки
- Г) актиномицеты

**34. ПРИ КАНДИДОЗЕ В СОСКОБАХ ОБНАРУЖИВАЕТСЯ**

- А) многоядерные клетки
- Б) гигантские эпителиальные клетки
- В) почкующиеся клетки грибов Candida
- Г) скопления кокков

**35. ВОЗБУДИТЕЛЕМ ОСТРОГО ГЕРПЕТИЧЕСКОГО СТОМАТИТА ЯВЛЯЕТСЯ**

- А) вирусная Мiх инфекция
- Б) микрофлора полости рта
- В) вирус простого герпеса
- Г) вирус Коксаки

**36. СПЕЦИФИЧЕСКИМ ЛИМФАДЕНИТОМ НАЗЫВАЕТСЯ ЛИМФАДЕНИТ, ВЫЗВАННЫЙ**

- А) стафилококками
- Б) микобактериями туберкулёза
- В) кишечной палочкой в сочетании со стафилококком
- Г) стрептококком

**37. ПАТОГНОМОНИЧНЫМ РЕНТГЕНОЛОГИЧЕСКИМ СИМПТОМОМ ХРОНИЧЕСКОГО НЕСПЕЦИФИЧЕСКОГО ПАРЕНХИМАТОЗНОГО ПАРОТИТА ЯВЛЯЕТСЯ**

- А) наличие округлых полостей вместо протоков III-IV порядка
- Б) сужение основного выводного протока
- В) тень конкремента в области выводного протока
- Г) сужение всех протоков

**38. ПРОВЕДЕНИЕ КОНТРАСТНОЙ РЕНТГЕНОГРАФИИ ПРИ ХРОНИЧЕСКОМ НЕСПЕЦИФИЧЕСКОМ ПАРЕНХИМАТОЗНОМ ПАРОТИТЕ ПОКАЗАНО**

- А) в период активного роста ребенка



- Б) в период обострения
- В) в период ремиссии
- Г) не показано

**39. ДЛЯ ПОВЕРХНОСТНОГО КАРИЕСА ХАРАКТЕРНЫ СИМПТОМЫ**

- А) зондирование болезненно по всему дну кариозной полости
- Б) боль при зондировании по дну кариозной полости в одной точке
- В) боль при зондировании стенок кариозной полости
- Г) зондирование безболезненно

**40. БОЛЕВЫЕ ОЩУЩЕНИЯ ПРИ ЗОНДИРОВАНИИ ПО ЭМАЛЕВО-ДЕНТИННОЙ ГРАНИЦЕ ХАРАКТЕРНЫ ДЛЯ**

- А) хронического пульпита
- Б) кариеса в стадии пятна
- В) глубокого кариеса
- Г) среднего кариеса

**41. ПРИ КАРИЕСЕ В СТАДИИ ПЯТНА ЭМАЛЬ**

- А) шероховатая, зондирование безболезненно
- Б) шероховатая, зондирование болезненно
- В) гладкая, зондирование безболезненно
- Г) легко удаляется экскаватором

**42. ПРИ ПОВЕРХНОСТНОМ КАРИЕСЕ ЭМАЛЬ**

- А) шероховатая, зондирование безболезненно
- Б) гладкая, зондирование безболезненно
- В) шероховатая, зондирование болезненно
- Г) кариозная полость в пределах эмали и наружных слоев дентина

**43. МИНЕРАЛИЗАЦИЯ ВТОРЫХ ПОСТОЯННЫХ МОЛЯРОВ НАЧИНАЕТСЯ**

- А) в 4-5 лет
- Б) в конце внутриутробного периода или в первые недели после рождения
- В) во втором полугодии после рождения
- Г) в 2,5 – 3,5 года

**44. СВЕДЕНИЯ ОБ АНТЕНАТАЛЬНОМ ПЕРИОДЕ РАЗВИТИЯ ОБЯЗАТЕЛЬНО ВЫЯСНЯЮТСЯ ПРИ ОБСЛЕДОВАНИИ ДЕТЕЙ ВОЗРАСТА**

- А) любого
- Б) ясельного
- В) дошкольного
- Г) подросткового

**45. СИСТЕМНАЯ ГИПОПЛАЗИЯ ЭМАЛИ ЗУБОВ У ДЕТЕЙ В ПОСТОЯННЫХ ЗУБАХ РАЗВИВАЕТСЯ ОТ**

- А) болезней ребенка после рождения
- Б) заболеваний матери во время беременности

- В) травматических повреждений молочных зубов
- Г) нарушения состава микроэлементов в воде

**46. ФАКТОРЫ, ВЛИЯЮЩИЕ НА РАЗВИТИЕ СИСТЕМНОЙ ГИПОПЛАЗИИ ЭМАЛИ ПОСТОЯННЫХ ЗУБОВ**

- А) болезни ребенка после рождения, нарушение режима питания ребенка
- Б) болезни матери во II половине беременности
- В) множественное поражение молочных зубов осложненным кариесом
- Г) болезни матери в I половине беременности

**47. ПРИЧИНЫ НЕСОВЕРШЕННОГО РАЗВИТИЯ И СТРОЕНИЯ ЭМАЛИ И ДЕНТИНА**

- А) генетические факторы
- Б) болезни матери во I половине беременности
- В) болезни матери во II половине беременности
- Г) болезни ребенка во II полугодии первого года жизни

**48. ПРИЧИНЫ СИСТЕМНОЙ ГИПОПЛАЗИИ ЭМАЛИ ПОСТОЯННЫХ ЗУБОВ**

- А) заболевания ребенка на первом году жизни
- Б) наследственный фактор
- В) заболевания матери в период беременности
- Г) множественный кариес молочных зубов

**49. НЕКАРИОЗНЫЕ ПОРАЖЕНИЯ ТВЕРДЫХ ТКАНЕЙ ЗУБА, ВОЗНИКАЮЩИЕ ПОСЛЕ ЕГО ПРОРЕЗЫВАНИЯ**

- А) несовершенный амелогенез
- Б) гипоплазия эмали
- В) отлом коронки в результате травмы
- Г) тетрациклиновое окрашивание

**50. ПРИЧИНЫ ВОЗНИКНОВЕНИЯ ГИПОПЛАЗИИ ТВЕРДЫХ ТКАНЕЙ ВРЕМЕННЫХ ЗУБОВ**

- А) нарушение внутриутробного развития зубочелюстной системы
- Б) пониженное содержание фтора в питьевой воде
- В) замедленное прорезывание зубов
- Г) кариесогенные факторы

**51. ВОЗРАСТ ДЕТЕЙ, ПРЕИМУЩЕСТВЕННО БОЛЕЮЩИХ ОСТРЫМ ГЕРПЕТИЧЕСКИМ СТОМАТИТОМ**

- А) ясельный
- Б) дошкольный
- В) младший школьный
- Г) старший школьный

**52. ВЕДУЩУЮ РОЛЬ В ПАТОГЕНЕЗЕ ОГС (остром герпетическом стоматите) ИГРАЕТ**

- А) снижение уровня иммунитета

- Б) контакт с больным
- В) недавно перенесенное ОРЗ
- Г) возраст ребенка

**53. ПРОТИВОПОКАЗАНИЕМ К ПРОВЕДЕНИЮ ОПЕРАЦИИ У РЕБЕНКА В ПОЛИКЛИНИКЕ ПОД НАРКОЗОМ ЯВЛЯЕТСЯ**

- А) эпилепсия в анамнезе
- Б) заболевание ЦНС
- В) острая респираторно-вирусная инфекция
- Г) лекарственная аллергия на местные анестетики

**54. К КОНЦУ ПЕРВОГО ГОДА У ЗДОРОВОГО РЕБЕНКА ДОЛЖНО ПРОРЕЗАТЬСЯ ЗУБОВ НЕ МЕНЕЕ**

- А) 8
- Б) 4
- В) 6
- Г) 10

**55. ОСНОВНОЙ ЖАЛОБОЙ ПРИ ПЕРЕЛОМЕ СКУЛОГЛАЗНИЧНОГО КОМПЛЕКСА ЯВЛЯЕТСЯ**

- А) нарушение смыкания зубных рядов
- Б) кровотечение из носового хода на стороне поражения
- В) возникновение периодических приступов головокружения и тошноты
- Г) двоение в глазах при взгляде в сторону

**56. ЧЕЛЮСТНО-ЯЗЫЧНЫЙ ЖЕЛОБОК ПОДЪЯЗЫЧНОГО ПРОСТРАНСТВА НАХОДИТСЯ**

- А) между корнем языка и крыловидно-нижнечелюстной складкой
- Б) на уровне резцов нижней челюсти и кончика языка
- В) между выводными протоками поднижнечелюстной слюнной железы
- Г) в заднебоковом отделе подъязычной области

**57. ОТКРЫТЫЙ ПРИКУС И СМЕЩЕНИЕ ПОДБОРОДКА К ПЕРЕДИ НАБЛЮДАЮТСЯ У БОЛЬНОГО ПРИ**

- А) двустороннем вывихе ВНЧС
- Б) двустороннем переломе мыщелкового отростка
- В) одностороннем переломе мыщелкового отростка
- Г) двустороннем переломе нижней челюсти в области премоляров

**58. ОСНОВНЫМ СИМПТОМОМ ПЕРЕЛОМА ВЕРХНЕЙ ЧЕЛЮСТИ ЯВЛЯЕТСЯ**

- А) носовое кровотечение
- Б) патологическая подвижность верхнечелюстных костей
- В) ограничение открывания рта
- Г) разрыв слизистой оболочки в области альвеолярного отростка

**59. ОСНОВНЫМИ ЭТИОЛОГИЧЕСКИМИ ФАКТОРАМИ В ВОЗНИКНОВЕНИИ ПРЕДРАКА ЯВЛЯЮТСЯ**

- А) хроническая травма слизистой оболочки полости рта и вредные привычки
- Б) вторичная адентия и несостоятельные ортопедические конструкции
- В) острые воспалительные процессы мягких тканей лица
- Г) острые воспалительные процессы костей лицевого скелета

**60. В ПАТОГЕНЕЗЕ Фолликулярных кист значение имеет**

- А) гипоплазия эмали
- Б) порочное развитие зубного фолликула
- В) повреждение зубного фолликула
- Г) флюороз

**61. Абсцесс ограничен мембраной**

- А) пиогенной
- Б) базальной
- В) шнейдеровской
- Г) полупроницаемой

**62. В острой стадии остеомиелита челюсти возникает боль**

- А) пароксизмальная
- Б) постоянная в причинном зубе, соседних зубах и челюсти
- В) кинжальная в области ВНЧС
- Г) приступообразная в причинном зубе, соседних зубах и челюсти

**63. В острой стадии остеомиелита челюсти возникает подвижность зубов**

- А) только причинного зуба
- Б) резцов, клыков, премоляров и моляров
- В) в пределах половины челюсти
- Г) причинного и соседних зубов

**64. Нарушение чувствительности кожи подглазничной области, боковой поверхности носа, верхней губы является следствием травматического повреждения**

- А) подглазничного нерва
- Б) мягких тканей
- В) лицевого нерва
- Г) третьей ветви тройничного нерва

**65. О наличии ликвореи при кровотечении из носа или наружного слухового прохода свидетельствует**

- А) положительный тест двойного пятна
- Б) повышение СОЭ в крови
- В) положительная реакция Вассермана
- Г) снижение количества альбуминов в крови

**66. Нижняя треть лица у больных с нижней макрогнатией**

- А) уменьшена
- Б) уплощена

- В) увеличена
- Г) смещена

**67. ПРИЗНАК «ВОСПАЛИТЕЛЬНОЙ КОНТРАКТУРЫ» НАБЛЮДАЕТСЯ ПРИ ФЛЕГМОНЕ ПРОСТРАНСТВА**

- А) поднижнечелюстного
- Б) субмассетериального
- В) подподбородочного
- Г) окологлоточного

**68. ЖАЛОБЫ БОЛЬНОГО С ФЛЕГМОНОЙ ПОДНИЖНЕЧЕЛЮСТНОГО ТРЕУГОЛЬНИКА**

- А) болезненная припухлость в поднижнечелюстной области
- Б) затрудненное открывание рта
- В) боль в области нижней челюсти
- Г) боль при глотании

**69. ПРИ ПЕРЕВЯЗКЕ НАРУЖНОЙ СОННОЙ АРТЕРИИ НЕОБХОДИМО УЧИТЫВАТЬ ТОПОГРАФИЧЕСКУЮ АНАТОМИЮ СОСУДИСТО-НЕРВНОГО ПУЧКА ШЕИ, КОТОРАЯ ИМЕЕТ СЛЕДУЮЩЕЕ СТРОЕНИЕ**

- А) снаружи располагается внутренняя яремная вена, кнутри от нее общая сонная артерия, далее – блуждающий нерв
- Б) снаружи располагается общая сонная артерия, кнутри от нее внутренняя яремная вена, далее – блуждающий нерв
- В) снаружи располагается блуждающий нерв, кнутри от него внутренняя яремная вена, далее – общая сонная артерия
- Г) снаружи располагается блуждающий нерв, кнутри от него общая сонная артерия, далее – внутренняя яремная вена

**70. ЛЕЧЕБНЫЕ МЕРОПРИЯТИЯ ПРИ ДИСЛОКАЦИОННОЙ АСФИКСИИ СЛЕДУЕТ НАЧИНАТЬ С**

- А) коникотомии
- Б) трахеотомии
- В) удаления инородного тела
- Г) восстановления правильного анатомического положения органа

**71. ВИД АСФИКСИИ, РАЗВИВШИЙСЯ В РЕЗУЛЬТАТЕ ЗАКРЫТИЯ ПРОСВЕТА ДЫХАТЕЛЬНЫХ ПУТЕЙ МЯГКОТКАНЫМ ЛОСКУТОМ**

- А) клапанная
- Б) стенотическая
- В) дислокационная
- Г) обтурационная

**72. К ИЗВЕСТНЫМ ВИДАМ АСФИКСИЙ ОТНОСЯТ ВСЕ УКАЗАННЫЕ НИЖЕ, КРОМЕ**

- А) дислокационной
- Б) клапанной
- В) спастической

Г) obturационной

**73. ЛЕЧЕБНАЯ ТАКТИКА ВРАЧА ПРИ ОСТРОМ ГНОЙНОМ ПЕРИОСТИТЕ ЧЕЛЮСТИ**

- А) вскрытие поднадкостничного абсцесса, удаление причинного зуба, назначение сульфаниламидных и антигистаминных препаратов, ротовых ванн
- Б) пункции поднадкостничного абсцесса, создания оттока экссудата через корневые каналы причинного зуба, ротовых ванн
- В) вскрытие поднадкостничного абсцесса, назначение антибиотиков, ротовых ванн, УВЧ
- Г) удаление причинного зуба, назначение сульфаниламидных и антигистаминных препаратов, ротовых ванн

**74. ПРИНЦИП ЛЕЧЕНИЯ ФЛЕГМОН ЧЕЛЮСТНО-ЛИЦЕВОЙ ОБЛАСТИ ЗАКЛЮЧАЕТСЯ В**

- А) физиотерапевтическом лечении
- Б) применении местных мазевых повязок и компрессов
- В) вскрытии, дренировании и промывании антисептиками
- Г) назначении миогимнастики и механотерапии

**75. ЛОСКУТ НА ПИТАЮЩЕЙ НОЖКЕ СОСТОИТ ИЗ**

- А) кожи и подкожно-жировой клетчатки
- Б) расщепленной кожи
- В) кожи и мышцы
- Г) кожи, мышцы и кости

**76. СВОБОДНАЯ ПЕРЕСАДКА ЖИРОВОЙ ТКАНИ ПРИМЕНЯЕТСЯ ПРИ**

- А) контурной пластике
- Б) замещении дефектов кожи
- В) миопластике
- Г) хейлопластике

**77. ШИНА ПОРТА ПРИМЕНЯЕТСЯ ПРИ ЛЕЧЕНИИ БОЛЬНЫХ С ПЕРЕЛОМОМ НИЖНЕЙ ЧЕЛЮСТИ**

- А) с дефектом кости
- Б) при частичной адентии
- В) при полном отсутствии зубов
- Г) с переломом корней зубов

**78. ПРИ СИММЕТРИЧНОЙ НИЖНЕЙ МАКРОГНАТИИ ОСТЕОТОМИЮ ЧАЩЕ ВСЕГО ПРОИЗВОДЯТ В ОБЛАСТИ**

- А) ветвей челюсти
- Б) углов челюсти
- В) первых премоляров
- Г) подбородка

**79. НЕПОСРЕДСТВЕННОЕ ИНТРАОПЕРАЦИОННОЕ ОСЛОЖНЕНИЕ ПРИ ОСТЕОТОМИИ НИЖНЕЙ ЧЕЛЮСТИ**

- А) слюнной свищ
- Б) повреждение нижнеальвеолярной артерии
- В) ишемия тканей операционной области
- Г) парез маргинальной ветви лицевого нерва

#### **80. СПОСОБ ЛЕЧЕНИЯ ФИБРОМАТОЗА ДЕСЕН**

- А) закрытый кюретаж
- Б) диатермокоагуляция очагов поражения
- В) изготовление эластичной капы, завышающей прикус
- Г) иссечение пораженных участков

#### **81. ОСТЕОСИНТЕЗ ПО МАКИЕНКО ПРОВОДИТСЯ**

- А) спицей
- Б) минипластинами
- В) стальной проволокой
- Г) бронзово-алюминиевой лигатурой

#### **82. МИНИПЛАСТИНЫ ДЛЯ ОСТЕОСИНТЕЗА ПЕРЕЛОМОВ ЧЕЛЮСТЕЙ ИЗГОТАВЛИВАЮТСЯ ИЗ**

- А) титана
- Б) стали
- В) бронзы
- Г) алюминия

#### **83. ВСКРЫТИЕ КАПСУЛЫ СЛЮННОЙ ЖЕЛЕЗЫ ПРИ ОСТРОМ СИАЛОАДЕНИТЕ ПРОИЗВОДИТСЯ**

- А) при развитии прогрессирующей сухости во рту
- Б) при развитии инфильтративных изменений в паренхиме железы
- В) после появления гнойного отделяемого из выводного протока железы
- Г) только после появления очагов размягчения и флюктуации в области железы

#### **84. ОПЕРАТИВНЫЙ ДОСТУП ДЛЯ ДРЕНИРОВАНИЯ АБСЦЕССА КРЫЛОВИДНО-ЧЕЛЮСТНОГО ПРОСТРАНСТВА**

- А) разрез со стороны кожи в поднижнечелюстной области
- Б) разрез параллельно внутренней поверхности нижней челюсти на уровне моляров
- В) разрез со стороны кожи, окаймляющий угол нижней челюсти
- Г) разрез слизистой оболочки по крыловидно-челюстной складке

#### **85. ПОД ДЕЙСТВИЕМ ТЯГИ ЖЕВАТЕЛЬНЫХ МЫШЦ СМЕЩЕНИЕ ВЕРХНЕЙ ЧЕЛЮСТИ ПРИ СУБОРБИТАЛЬНОМ ПЕРЕЛОМЕ ПРОИСХОДИТ**

- А) книзу и кзади
- Б) кверху и вперед
- В) медиально и вперед
- Г) латерально и кверху

#### **86. ПОД ДЕЙСТВИЕМ ТЯГИ ЖЕВАТЕЛЬНЫХ МЫШЦ СМЕЩЕНИЕ НИЖНЕЙ ЧЕЛЮСТИ ПРИ АНГУЛЯРНОМ ПЕРЕЛОМЕ ПРОИСХОДИТ**

- А) медиально и вперед
- Б) кверху и вперед
- В) книзу и кзади
- Г) латерально и кверху

**87. ПОД ДЕЙСТВИЕМ ТЯГИ ЖЕВАТЕЛЬНЫХ МЫШЦ СМЕЩЕНИЕ НИЖНЕЙ ЧЕЛЮСТИ ПРИ ДВУХСТОРОННЕМ АНГУЛЯРНОМ ПЕРЕЛОМЕ ПРОИСХОДИТ**

- А) книзу и кзади
- Б) кверху и вперед
- В) медиально и вперед
- Г) латерально и кверху

**88. СИМПТОМ НАГРУЗКИ ПРИ ПЕРЕЛОМАХ ВЕРХНЕЙ ЧЕЛЮСТИ ОПРЕДЕЛЯЕТСЯ ДАВЛЕНИЕМ НА**

- А) давлением на крючоккрыловидногоотростка снизу вверх
- Б) подбородокпри сомкнутых зубах снизу вверх
- В) подбородокприполукрытомрте снизу вверх
- Г) скуловые кости снизу вверх

**89. ВЫБЕРИТЕ ПРАВИЛЬНОЕ ОПРЕДЕЛЕНИЕ.**

- А) Публицистический стиль – это стиль общественно-политической литературы, периодической печати, ораторской речи. Он призван воздействовать на массы, призывать их к действию, сообщать информацию.
- Б) Публицистический стиль – это стиль научных статей, докладов, монографий, которые точно и полно разъясняют закономерности развития природы и общества.
- В) Публицистический стиль – это стиль художественных произведений, романов, повестей, рассказов, которые воздействуют на общественное мнение.
- Г) Публицистический стиль – это стиль официально-правовых документов, которому свойственно обязательное наличие внешней формы.

**90. ПРОФЕССИОНАЛЬНЫЕ ВРЕДНОСТИ В РАБОТЕ МЕДИЦИНСКОГО ПЕРСОНАЛА ОБУСЛОВЛЕННЫ В ПЕРВУЮ ОЧЕРЕДЬ...**

- А) особенностями технологии лечения
- Б) особенностями режима труда и отдыха
- В) планировкой лечебных учреждений
- Г) используемым лечебно-диагностическим оборудованием

**91. МЕДИЦИНСКАЯ АППАРАТУРА В СТОМАТОЛОГИЧЕСКОМ УЧРЕЖДЕНИИ РАССЧИТАНА НА ДЕСЯТЬ ЛЕТ ЭКСПЛУАТАЦИИ. СКОЛЬКО ПРОЦЕНТОВ ОТ ЕЁ ПЕРВОНАЧАЛЬНОЙ СТОИМОСТИ БУДЕТ НАКОПЛЕНО В АМОРТИЗАЦИОННОМ ФОНДЕ ЧЕРЕЗ ШЕСТЬ ЛЕТ?**

- А) 40%
- Б) 6%
- В) 60%
- Г) 10%

**92. РАВНОВЕСНАЯ ЦЕНА УСТАНАВЛИВАЕТСЯ НА РЫНКЕ, КОГДА...**



- А) Спрос превышает предложение.
- Б) Предложение превышает спрос.
- В) Спрос и предложение равны.
- Г) Спрос меньше предложения.

**93. В СОКРАЩЕНИИ СРЕДНИХ ВАЛОВЫХ ИЗДЕРЖЕК СТОМАТОЛОГИЧЕСКОГО УЧРЕЖДЕНИЯ ПРИ УВЕЛИЧЕНИИ ЧИСЛА ОБСЛУЖИВАЕМЫХ ПАЦИЕНТОВ ПРОЯВЛЯЕТСЯ:**

- А) Закон убывающей отдачи
- Б) Отрицательный эффект масштаба
- В) Положительный эффект масштаба
- Г) Постоянный эффект масштаба

**94. ОТМЕТЬТЕ НОМЕР СЛОВА С УДАРЕНИЕМ НА ПЕРВОМ СЛОГЕ:**

- А) арест
- Б) кухонный;
- В) донельзя;
- Г) алфавит

**95. ЧТО ЯВЛЯЕТСЯ ПРЕДМЕТОМ ФИЛОСОФИИ?**

- А) Основные свойства физических тел
- Б) Причина человеческих ошибок
- В) Мир как целое, познаваемый при помощи мышления
- Г) Игра воображения

**96. ДЛИВШЕЕСЯ С МОМЕНТА РАСПАДА СССР ПРОТИВОСТОЯНИЕ ДВУХ ВЕТВЕЙ РОССИЙСКОЙ ВЛАСТИ – ИСПОЛНИТЕЛЬНОЙ, В ЛИЦЕ ПРЕЗИДЕНТА РОССИИ БОРИСА ЕЛЬЦИНА, И ЗАКОНОДАТЕЛЬНОЙ В ВИДЕ ПАРЛАМЕНТА (ВЕРХОВНОГО СОВЕТА РСФСР) – ВОКРУГ ТЕМПОВ РЕФОРМ И МЕТОДОВ СТРОИТЕЛЬСТВА НОВОГО ГОСУДАРСТВА, 3–4 ОКТЯБРЯ 1993 ГОДА ПЕРЕШЛО В ВООРУЖЕННОЕ СТОЛКНОВЕНИЕ И ОКОНЧИЛОСЬ ТАНКОВЫМ ОБСТРЕЛОМ РЕЗИДЕНЦИИ ПАРЛАМЕНТА – ДОМА СОВЕТОВ (БЕЛОГО ДОМА). УКАЗАННЫЕ СОБЫТИЯ ЯВЛЯЮТСЯ ПРИМЕРОМ ...**

- А) экономического кризиса
- Б) политического кризиса
- В) национального конфликта
- Г) этнополитического конфликта

**97. КАКИМИ ИЗ ПЕРЕЧИСЛЕННЫХ ВИДОВ ДЕЯТЕЛЬНОСТИ НЕ МОЖЕТ ЗАНИМАТЬСЯ ЛЕЧЕБНО-ПРОФИЛАКТИЧЕСКОЕ УЧРЕЖДЕНИЕ?**

- А) оказание пациентам хозрасчетных медицинских услуг
- Б) оказание медицинской помощи пациентам по договорам добровольного медицинского страхования
- В) приобретение и хранение лекарственных средств
- Г) реализация лекарственных средств пациентам медицинской организации

**98. ПОНЯТИЕ “ИНФОРМИРОВАННОЕ СОГЛАСИЕ” ВКЛЮЧАЕТ В СЕБЯ**

**ВСЕ, КРОМЕ:**

- А) информации о цели предполагаемого вмешательства
- Б) информации о характере предполагаемого вмешательства
- В) информации о связанном с вмешательством риске
- Г) информации о несомненном приоритете пользы вмешательства по сравнению с возможным риском

**99. КОММУНИКАЦИЯ В МЕНЕДЖМЕНТЕ – ЭТО:**

- А) обмен информацией и ее смысловым содержанием между людьми
- Б) система связей между организациями
- В) система взаимосвязей между людьми и организациями
- Г) система взаимосвязей между вербальной и невербальной информацией

**100. КАК НАЗЫВАЕТСЯ СПОСОБ СУЩЕСТВОВАНИЯ ЧЕЛОВЕКА В РЕАЛЬНОМ МИРЕ?**

- А) деятельность
- Б) фантазия
- В) дискуссия
- Г) вероятность

**ВАРИАНТ №5**

**1. ФОРМА АНКИЛОЗА ВНЧС**

- А) слипчивый
- Б) гнойный
- В) фиброзный
- Г) катаральный

**2. ЗУБОАЛЬВЕОЛЯРНУЮ ВЫСОТУ ПЕРЕДНЕГО ОТДЕЛА ВЕРХНЕЙ ЧЕЛЮСТИ ХАРАКТЕРИЗУЕТ ПАРАМЕТР**

- А) L1 – ML
- Б) U6 – NL
- В) L1 – ML
- Г) U1 – NL

**3. ПРИЧИНОЙ ОСТЕОАРТРОЗА МОЖЕТ БЫТЬ**

- А) сиалоаденит
- Б) неправильное зубопротезирование
- В) употребление парного молока
- Г) рубцовые изменения тканей, окружающих нижнюю челюсть

**4. ДОПОЛНИТЕЛЬНЫМ СИМПТОМОМ КЛИНИКИ ФИБРОЗНОГО АНКИЛОЗА ВНЧС ЯВЛЯЕТСЯ**

- А) тугоподвижность в суставе, выраженная по утрам
- Б) шум в ушах
- В) нарушение глотания
- Г) множественный кариес

**5. ОСНОВНЫМ СИМПТОМОМ ПЕРЕЛОМА ВЕРХНЕЙ ЧЕЛЮСТИ ЯВЛЯЕТСЯ**

- А) патологическая подвижность верхнечелюстных костей
- Б) головная боль
- В) носовое кровотечение
- Г) патологическая подвижность нижней челюсти

**6. ОСНОВНЫМ СИМПТОМОМ ПЕРЕЛОМА НИЖНЕЙ ЧЕЛЮСТИ ЯВЛЯЕТСЯ**

- А) головная боль
- Б) носовое кровотечение
- В) патологическая подвижность нижней челюсти
- Г) патологическая подвижность верхнечелюстных костей

**7. СИНОНИМ ПЕРЕЛОМА ВЕРХНЕЙ ЧЕЛЮСТИ ПО ФОР I**

- А) отрыв альвеолярного отростка
- Б) суборбитальный
- В) суббазальный
- Г) отрыв альвеолярной части

**8. СИНОНИМ ПЕРЕЛОМА ВЕРХНЕЙ ЧЕЛЮСТИ ПО ФОР II**

- А) отрыв альвеолярной части
- Б) суббазальный
- В) отрыв альвеолярного отростка
- Г) суборбитальный

**9. ПРИЧИНА ЗАТРУДНЕНИЯ ОТКРЫВАНИЯ РТА ПРИ ПЕРЕЛОМЕ СКУЛОВОЙ КОСТИ**

- А) травма жевательных мышц
- Б) гематома
- В) воспалительная реакция
- Г) смещение отломков

**10. ПРИЧИНА ВОЗНИКНОВЕНИЯ ДИПЛОПИИ ПРИ ПЕРЕЛОМЕ СКУЛОВОЙ КОСТИ**

- А) смещение глазного яблока
- Б) воспалительная реакция
- В) травма глазного яблока
- Г) травма зрительного нерва

**11. ПРИ ОЖОГЕ I СТЕПЕНИ ПОРАЖАЕТСЯ**

- А) поверхностный эпидермис
- Б) кожа и подлежащие ткани
- В) все слои эпидермиса
- Г) поверхностный эпидермис и капилляры

**12. ПРИ ОЖОГЕ II СТЕПЕНИ ПОРАЖАЕТСЯ**

- А) поверхностный эпидермис и капилляры
- Б) кожа и подлежащие ткани
- В) поверхностный эпидермис
- Г) все слои эпидермиса

**13. ПОСЛЕ РАБОЧЕГО ДНЯ, В ТЕЧЕНИЕ КОТОРОГО ИМЕЛ МЕСТО КОНТАКТ РУК С ХЛОРНЫМИ ПРЕПАРАТАМИ, КОЖУ ОБРАБАТЫВАЮТ ВАТНЫМ ТАМПОНОМ, СМОЧЕННЫМ**

- А) 0,05% раствором хлоргексидина
- Б) 2% раствором перекиси водорода
- В) 1% раствором гипосульфита натрия
- Г) 70% раствором медицинского спирта

**14. РАБОТНИКАМ, ЗАНЯТЫМ ПРИГОТОВЛЕНИЕМ И ПРИМЕНЕНИЕМ АМАЛЬГАМЫ, ДОЛЖНЫ ВЫДАВАТЬСЯ**

- А) хирургические халаты без карманов
- Б) медицинские халаты без воротников
- В) хирургические халаты с карманами
- Г) одноразовые медицинские шапочки

**15. РЕНТГЕНОВСКИЙ АППАРАТ МОЖЕТ БЫТЬ УСТАНОВЛЕН В ОТДЕЛЬНОМ ПОМЕЩЕНИИ, ПЛОЩАДЬ КОТОРОГО ДОЛЖНА БЫТЬ НЕ МЕНЕЕ (кв.м)**

- А) 6
- Б) 8
- В) 9
- Г) 11

**16. ДЛЯ ВЕСТИБУЛЯРНОЙ И ОРАЛЬНОЙ ПОВЕРХНОСТЕЙ МОЛЯРОВ И ТРУДНОДОСТУПНЫХ УЧАСТКОВ ПОВЕРХНОСТЕЙ КОРНЕЙ ИСПОЛЬЗУЕТСЯ КЮРЕТА ГРЕЙСИ**

- А) 7/8
- Б) 3/4
- В) 11/12
- Г) 13/14

**17. ДЛЯ РАБОТЫ В ОБЛАСТИ ФУРКАЦИИ КОРНЕЙ ПРИМЕНЯЮТ КЮРЕТЫ**

- А) Лангера
- Б) Грейси
- В) Vision
- Г) фуркационные

**18. КЮРЕТАЖ ПАРОДОНТАЛЬНОГО КАРМАНА ОБЕСПЕЧИВАЕТ УДАЛЕНИЕ**

- А) поддесневого зубного камня
- Б) поддесневого зубного камня, грануляций, эпителия десневой борозды
- В) наддесневого зубного камня, грануляций, эпителия десневой борозды
- Г) поддесневого зубного камня грануляций,

**19. ДЛЯ АНГУЛЯЦИИ ХАРАКТЕРЕН НАКЛОН ЗУБА**

- А) вестибуло-оральный
- Б) медио-латеральный
- В) межрезцовый угол
- Г) лабио-латеральный

**20. «КАПОШОН» НАД РЕТИНИРОВАННЫМ И ДИСТОПИРОВАННЫМ ЗУБОМ СОДЕРЖИТ**

- А) слизистую оболочку, подслизистый слой, надкостницу и мышечные волокна
- Б) только слизистую оболочку
- В) слизистую оболочку, подслизистый слой
- Г) слизистую оболочку, подслизистый слой, надкостницу

**21. В ЦЕЛЯХ ПРОФИЛАКТИКИ КАРИЕСА У ДЕТЕЙ СЛЕДУЕТ ОГРАНИЧИТЬ В РАЦИОНЕ ПИТАНИЯ**

- А) конфеты
- Б) творог
- В) овощи
- Г) мясо

**22. ГИГИЕНИЧЕСКОЕ ОБУЧЕНИЕ РЕБЕНКА НЕОБХОДИМО НАЧИНАТЬ**

- А) у первоклассников
- Б) в период прорезывания первых временных зубов
- В) в период прорезывания первых постоянных зубов
- Г) с 1 года

**23. КЛИНИЧЕСКИЕ ПРОЯВЛЕНИЯ ФЛЮОРОЗА**

- А) белые пятна и крапинки на поверхности эмали на зубах разного периода минерализации
- Б) слущивание эмали с обнажением дентина на всех зубах
- В) меловидные пятна в пришеечной области зубов разного срока минерализации
- Г) борозды параллельные режущему краю

**24. ЖАЛОБЫ БОЛЬНОГО ПРИ МЕСТНОЙ ГИПОПЛАЗИИ ЭМАЛИ НА**

- А) боли от горячего раздражителя
- Б) косметический недостаток
- В) ночные боли
- Г) подвижность зубов

**25. КЛИНИЧЕСКАЯ ХАРАКТЕРИСТИКА ЭМАЛИ ЗУБОВ ПРИ НАСЛЕДСТВЕННОМ НЕСОВЕРШЕННОМ АМЕЛОГЕНЕЗЕ**

- А) слущивание эмали с обнажением дентина на всех зубах
- Б) пигментированное пятно и углубление в эмали одного зуба
- В) меловидные пятна в пришеечной области зубов разного срока минерализации
- Г) стирание твердых тканей до шейки без вскрытия полости зуба

## **26. КЛИНИЧЕСКАЯ ХАРАКТЕРИСТИКА ЭМАЛИ ЗУБОВ ПРИ МЕСТНОЙ ГИПОПЛАЗИИ**

- А) сдирание эмали с обнажением дентина на всех зубах
- Б) белые пятна и крапинки на поверхности эмали на зубах разного периода минерализации
- В) пигментированное пятно и углубление в эмали одного зуба
- Г) стирание твердых тканей до шейки без вскрытия полости зуба

## **27. КЛИНИЧЕСКАЯ ХАРАКТЕРИСТИКА ЭМАЛИ ЗУБОВ ПРИ ПЯТНИСТОЙ ФОРМЕ ФЛЮОРОЗА**

- А) изменения цвета эмали зубов разного периода минерализации в различных участках коронки зуба
- Б) окрашивание коронок зубов в желтый цвет
- В) симметричные пятна и дефекты на коронках зубов одного периода минерализации
- Г) меловидные пятна в пришеечной области зубов разного срока минерализации

## **28. КЛИНИЧЕСКАЯ ХАРАКТЕРИСТИКА ЭМАЛИ ПРИ ТЕТРАЦИКЛИНОВЫХ ЗУБАХ**

- А) окрашивание коронок зубов в желтый цвет
- Б) симметричные пятна и дефекты на коронках зубов одного периода минерализации
- В) меловидные пятна в пришеечной области зубов разного срока минерализации
- Г) стирание твердых тканей до шейки без вскрытия полости зуба

## **29. НА РЕНТГЕНОГРАММЕ ПРИ НЕСОВЕРШЕННОМ ДЕНТИНОГЕНЕЗЕ ВЫЯВЛЯЮТ**

- А) корни зубов нормальной длины
- Б) расширение периодонтальной щели у верхушки корня
- В) корневые каналы и полости зубов облитерируются вскоре после прорезывания зуба
- Г) просвет корневого канала широкий

## **30. МЕСТНЫЙ АНЕСТЕТИК, ВЫПУСКАЕМЫЙ ДЛЯ ПОВЕРХНОСТНОЙ АНЕСТЕЗИИ В ВИДЕ СПРЕЯ**

- А) прокаин (новокаин)
- Б) мепивакаин
- В) артикаин
- Г) лидокаин

## **31. ЗНАЧЕНИЕ PH ЗУБНОГО НАЛЁТА, ОЦЕНИВАЕМОЕ КАК КРИТИЧЕСКОЕ ДЛЯ ВОЗНИКНОВЕНИЯ ДЕМИНЕРАЛИЗАЦИИ ЭМАЛИ, СОСТАВЛЯЕТ**

- А) 7,0-7,5
- Б) 3,5-4,0
- В) 6,5-7,0
- Г) 5,5-5,7

**32. НАИБОЛЕЕ ЭФФЕКТИВНОЙ ФОРМОЙ ПРОВЕДЕНИЯ СТОМАТОЛОГИЧЕСКОГО ПРОСВЕЩЕНИЯ СРЕДИ ДЕТЕЙ ДОШКОЛЬНОГО ВОЗРАСТА ЯВЛЯЕТСЯ**

- А) игра
- Б) викторина
- В) беседа
- Г) лекция

**33. СО ВЗРОСЛЫМИ ПАЦИЕНТАМИ СТОМАТОЛОГИЧЕСКОЕ ПРОСВЕЩЕНИЕ ПРОВОДЯТ В ВИДЕ**

- А) лекций и бесед
- Б) игр
- В) занятий в группе
- Г) викторин

**34. АНКЕТИРОВАНИЕ ДАЕТ ВОЗМОЖНОСТЬ ОЦЕНИТЬ**

- А) качество оказания стоматологической помощи населению
- Б) гигиеническое состояние полости рта пациентов
- В) уровень знаний населения о профилактике стоматологических заболеваний
- Г) интенсивность кариеса зубов у детей

**35. ГИГИЕНИЧЕСКОЕ ВОСПИТАНИЕ ДЕТЕЙ МЛАДШЕГО ШКОЛЬНОГО ВОЗРАСТА НАИБОЛЕЕ ЭФФЕКТИВНО ПРОВОДИТЬ В ФОРМЕ**

- А) рекламных буклетов
- Б) семинара
- В) лекции
- Г) урока гигиены

**36. РОДИТЕЛИ ДОЛЖНЫ НАЧИНАТЬ ЧИСТИТЬ ДЕТЯМ ЗУБЫ С ВОЗРАСТА**

- А) прорезывания первого временного зуба
- Б) 1 года
- В) 2 лет
- Г) 3 лет

**37. ЗУБНАЯ ЩЕТКА ПОДЛЕЖИТ ЗАМЕНЕ В СРЕДНЕМ 1 РАЗ В**

- А) неделю
- Б) 2-3 месяца
- В) месяц
- Г) 6 месяцев

**38. ХРАНИТЬ ЗУБНУЮ ЩЕТКУ В ДОМАШНИХ УСЛОВИЯХ СЛЕДУЕТ В**

- А) стакане рабочей частью вниз
- Б) стакане рабочей частью вверх
- В) футляре
- Г) дезинфицирующем растворе

**39. ПРОТИВОПОКАЗАНИЕМ К ИСПОЛЬЗОВАНИЮ ФТОРИДСОДЕРЖАЩИХ ЗУБНЫХ ПАСТ ДЕТЬМИ ЯВЛЯЕТСЯ**

- А) высокое содержание фторида в питьевой воде
- Б) неудовлетворительное гигиеническое состояние полости рта
- В) наличие у пациента большого количества пломб
- Г) системная гипоплазия эмали

**40. ПАЦИЕНТАМ С МОСТОВИДНЫМИ ПРОТЕЗАМИ ДЛЯ НАИБОЛЕЕ ЭФФЕКТИВНОГО ОЧИЩЕНИЯ ПРОМЫВНОЙ ЧАСТИ ПРОТЕЗА РЕКОМЕНДУЕТСЯ ИСПОЛЬЗОВАТЬ**

- А) зубочистки
- Б) мануальную зубную щетку
- В) электрическую зубную щетку
- Г) суперфлосс

**41. ИНДИВИДУАЛЬНАЯ ГИГИЕНА ПОЛОСТИ РТА ОСУЩЕСТВЛЯЕТСЯ**

- А) гигиенистом стоматологическим
- Б) пациентом
- В) ассистентом врача-стоматолога
- Г) врачом-стоматологом

**42. ПРОФЕССИОНАЛЬНУЮ ГИГИЕНУ ПОЛОСТИ РТА НЕОБХОДИМО ПРОВОДИТЬ НЕ МЕНЕЕ 1 РАЗА В**

- А) 6 месяцев
- Б) месяц
- В) год
- Г) 2 года

**43. САМОСТОЯТЕЛЬНАЯ ЧИСТКА ЗУБОВ ПАЦИЕНТОМ ПОД КОНТРОЛЕМ СПЕЦИАЛИСТА - ЭТО**

- А) профессиональная гигиена полости рта
- Б) индивидуальная гигиена полости рта
- В) контролируемая чистка зубов
- Г) профессиональная чистка зубов

**44. КОМПЛЕКС МЕРОПРИЯТИЙ, ВКЛЮЧАЮЩИЙ КОНТРОЛИРУЕМУЮ ЧИСТКУ ЗУБОВ, ПРОФЕССИОНАЛЬНОЕ УДАЛЕНИЕ ЗУБНЫХ ОТЛОЖЕНИЙ И УСТРАНЕНИЕ ФАКТОРОВ, СПОСОБСТВУЮЩИХ НАКОПЛЕНИЮ ИХ - ЭТО**

- А) профессиональная гигиена полости рта
- Б) индивидуальная гигиена полости рта
- В) профессиональная чистка зубов
- Г) стоматологического просвещения

**45. В УЛЬТРАЗВУКОВЫХ АППАРАТАХ ДЛЯ УДАЛЕНИЯ МИНЕРАЛИЗОВАННЫХ ЗУБНЫХ ОТЛОЖЕНИЙ ЧАСТОТА КОЛЕБАНИЙ СОСТАВЛЯЕТ (КГц)**

- А) 7-10



- Б) 2-6
- В) 16-45
- Г) 10-15

**46. ОТСУТСТВИЕ СНИЖЕНИЯ ВЫСОТЫ НИЖНЕЙ ТРЕТИ ЛИЦА ПРИ КОМПЕНСИРОВАННОЙ ФОРМЕ ПАТОЛОГИЧЕСКОЙ СТИРАЕМОСТИ ЗУБОВ ОБУСЛОВЛЕНО**

- А) смещением нижней челюсти
- Б) гипертрофией альвеолярного отростка челюстей
- В) изменением взаимоотношений элементов височно-нижнечелюстного сустава
- Г) выдвиганием зубов

**47. ПРИ ПРЯМОМ ВИДЕ ПРИКУСА ВСТРЕЧАЕТСЯ ФОРМА ПАТОЛОГИЧЕСКОЙ СТИРАЕМОСТИ**

- А) горизонтальная
- Б) вертикальная
- В) смешанная
- Г) компенсированная

**48. ФОРМА ПАТОЛОГИЧЕСКОЙ СТИРАЕМОСТИ ТВЕРДЫХ ТКАНЕЙ ЗУБОВ, ПРИ КОТОРОЙ ПОРАЖЕНЫ ВЕСТИБУЛЯРНАЯ И/ЛИ ОРАЛЬНАЯ ПОВЕРХНОСТИ ЗУБОВ**

- А) вертикальная
- Б) декомпенсированная
- В) компенсированная
- Г) горизонтальная

**49. УГОЛ MP\NSL В НОРМЕ СОСТАВЛЯЕТ (ГРАДУСОВ)**

- А) 7
- Б) 25
- В) 15
- Г) 32

**50. ТОЛЩИНА ЭМАЛИ ПОСЛЕ ПРОРЕЗЫВАНИЯ ЗУБА С УВЕЛИЧЕНИЕМ ВОЗРАСТА РЕБЕНКА**

- А) уменьшается в результате физиологического стирания
- Б) увеличивается в результате функционирования энамелобластов
- В) не изменяется, т.к. энамелобласты после формирования коронки отсутствуют
- Г) увеличивается в результате проведения реминерализующей терапии

**51. ЭФФЕКТ «ШИРОКОЙ» ЛИТОЙ КОРОНКИ ВОЗНИКАЕТ ПРИ**

- А) препарировании зуба без создания уступа
- Б) получении оттиска без проведения ретракции десны
- В) уточнении пришеечной области воском при моделировании каркаса
- Г) нанесении чрезмерного слоя компенсационного лака

**52. ВЕДУЩУЮ РОЛЬ В ПАТОГЕНЕЗЕ ОГС (остром герпетическом стоматите) ИГРАЕТ**

- А) снижение уровня иммунитета
- Б) контакт с больным
- В) недавно перенесенное ОРЗ
- Г) возраст ребенка

**53. ПРОТИВОПОКАЗАНИЕМ К ПРОВЕДЕНИЮ ОПЕРАЦИИ У РЕБЕНКА В ПОЛИКЛИНИКЕ ПОД НАРКОЗОМ ЯВЛЯЕТСЯ**

- А) эпилепсия в анамнезе
- Б) заболевание ЦНС
- В) острая респираторно-вирусная инфекция
- Г) лекарственная аллергия на местные анестетики

**54. К КОНЦУ ПЕРВОГО ГОДА У ЗДОРОВОГО РЕБЕНКА ДОЛЖНО ПРОРЕЗАТЬСЯ ЗУБОВ НЕ МЕНЕЕ**

- А) 6
- Б) 4
- В) 8
- Г) 10

**55. ОСНОВНОЙ ЖАЛОБОЙ ПРИ ПЕРЕЛОМЕ СКУЛОГЛАЗНИЧНОГО КОМПЛЕКСА ЯВЛЯЕТСЯ**

- А) кровотечение из носового хода на стороне поражения
- Б) нарушение смыкания зубных рядов
- В) возникновение периодических приступов головокружения и тошноты
- Г) двоение в глазах при взгляде в сторону

**56. ЧЕЛЮСТНО-ЯЗЫЧНЫЙ ЖЕЛОБОК ПОДЪЯЗЫЧНОГО ПРОСТРАНСТВА НАХОДИТСЯ**

- А) в заднебоковом отделе подъязычной области
- Б) на уровне резцов нижней челюсти и кончика языка
- В) между выводными протоками поднижнечелюстной слюнной железы
- Г) между корнем языка и крыловидно-нижнечелюстной складкой

**57. ОТКРЫТЫЙ ПРИКУС И СМЕЩЕНИЕ ПОДБОРОДКА КПЕРЕДИ НАБЛЮДАЮТСЯ У БОЛЬНОГО ПРИ**

- А) двустороннем вывихе ВНЧС
- Б) двустороннем переломе мышечного отростка
- В) одностороннем переломе мышечного отростка
- Г) двустороннем переломе нижней челюсти в области премоляров

**58. ОСНОВНЫМ СИМПТОМОМ ПЕРЕЛОМА ВЕРХНЕЙ ЧЕЛЮСТИ ЯВЛЯЕТСЯ**

- А) патологическая подвижность верхнечелюстных костей
- Б) носовое кровотечение
- В) ограничение открывания рта
- Г) разрыв слизистой оболочки в области альвеолярного отростка

**59. ОСНОВНЫМИ ЭТИОЛОГИЧЕСКИМИ ФАКТОРАМИ В ВОЗНИКНОВЕНИИ ПРЕДРАКА ЯВЛЯЮТСЯ**

- А) хроническая травма слизистой оболочки полости рта и вредные привычки
- Б) вторичная адентия и несостоятельные ортопедические конструкции
- В) острые воспалительные процессы мягких тканей лица
- Г) острые воспалительные процессы костей лицевого скелета

**60. В ПАТОГЕНЕЗЕ ФОЛЛИКУЛЯРНЫХ КИСТ ЗНАЧЕНИЕ ИМЕЕТ**

- А) повреждение зубного фолликула
- Б) порочное развитие зубного фолликула
- В) гипоплазия эмали
- Г) флюороз

**61. РОТОВОЕ ДЫХАНИЕ ОКАЗЫВАЕТ ВЛИЯНИЕ НА**

- А) форму зубов
- Б) размеры зубов
- В) положение уздечки верхней губы
- Г) положение языка

**62. ГИПЕРТРОФИЯ НЕБНЫХ МИНДАЛИН И АДЕНОИДЫ НИЖНИХ НОСОВЫХ РАКОВИН ПРИВОДЯТ К ФОРМИРОВАНИЮ**

- А) глубокой резцовой окклюзии
- Б) мезиальной окклюзии
- В) палатиноокклюзии
- Г) обратной резцовой окклюзии

**63. К ЛИЦЕВЫМ ПРИЗНАКАМ ПРИ СИНДРОМЕ CROUSON ОТНОСЯТ**

- А) чрезмерное развитие нижней челюсти
- Б) резкое недоразвитие среднего отдела лица
- В) чрезмерное развитие верхней челюсти
- Г) резкое недоразвитие верхнего участка лица

**64. РЕЗКОЕ НЕДОРАЗВИТИЕ СРЕДНЕГО ОТДЕЛА ЛИЦА ОТМЕЧАЕТСЯ ПРИ**

- А) синдром Crouson
- Б) краниоклюичный дизостоз
- В) синдром Франческетти
- Г) гипогидротическая эктодермальная дисплазия

**65. УДЛИНЕННОЕ ЛИЦО – СЛЕДСТВИЕ**

- А) чрезмерного горизонтального роста челюстей
- Б) чрезмерного вертикального роста челюстей
- В) нейтрального роста
- Г) недоразвития верхней челюсти

**66. ПРИЗНАКИ ДЛИННОГО ЛИЦА ХАРАКТЕРНЫ ДЛЯ НАПРАВЛЕНИЯ РОСТА**

- А) вышеперечисленных

- Б) горизонтального
- В) вертикального
- Г) нейтрального

**67. ПРИЧИНА МИКРОДЕНТИИ**

- А) нарушение функции глотания
- Б) низкое прикрепление уздечки верхней губы
- В) свехкомплектный зуб
- Г) генетически детерминированный фактор

**68. АНОМАЛИИ ОККЛЮЗИИ В ТРАНСВЕРСАЛЬНОЙ ПЛОСКОСТИ:**

- А) мезиальная окклюзия
- Б) палатиноокклюзия
- В) глубокая резцовая окклюзия
- Г) биальвеолярная протрузия

**69. УДАЛЕНИЕ ТВЕРДЫХ ЗУБНЫХ ОТЛОЖЕНИЙ ОТНОСИТСЯ К МЕТОДАМ ПРОФЕССИОНАЛЬНОЙ ГИГИЕНЫ И ОСУЩЕСТВЛЯЕТСЯ ПЕРСОНАЛОМ**

- А) врачом-стоматологом-терапевтом
- Б) средним медицинским
- В) младшим медицинским
- Г) врачом-стоматологом-хирургом

**70. УДАЛЕНИЕ ТВЕРДЫХ ЗУБНЫХ ОТЛОЖЕНИЙ ОТНОСИТСЯ К МЕТОДАМ**

- А) профессиональной гигиены
- Б) индивидуальной гигиены
- В) чистки зубов
- Г) лечения пародонтитов

**71. ДЛЯ ЛЕЧЕНИЯ ОЧАГОВОЙ ДЕМИНЕРАЛИЗАЦИИ ЭМАЛИ ИСПОЛЬЗУЮТСЯ ПРЕПАРАТЫ**

- А) витамины
- Б) растительного происхождения
- В) кальция и фториды
- Г) пищевые добавки

**72. ПРИ ФЛЮОРОЗЕ ИСПОЛЬЗУЮТСЯ ПРЕПАРАТЫ НА ОСНОВЕ**

- А) витаминов
- Б) компонентов растительного происхождения
- В) фторидов
- Г) кальция

**73. ПОЛОСКАНИЕ РАСТВОРОМ ФТОРИДА НАТРИЯ В КОНЦЕНТРАЦИИ 0,05% ПРОВОДИТСЯ С ЧАСТОТОЙ**

- А) 1 раз в 2 недели
- Б) 1 раз в неделю

- В) 1 раз в день
- Г) 1 раз в полгода

**74. ДЛЯ ПРОВЕДЕНИЯ РЕМИНЕРАЛИЗУЮЩЕЙ ТЕРАПИИ ИСПОЛЬЗУЮТ РАСТВОР**

- А) глюконата кальция 10%
- Б) глюконата калия 5%
- В) хлоргексидина 0.05%
- Г) фторида натрия 6%

**75. К МЕТОДАМ ПРОФИЛАКТИКИ ГАЛИТОЗА ОТНОСЯТ**

- А) устранение патологических очагов в полости рта
- Б) миогимнастику
- В) постуральный анализ
- Г) ношение съемных ортодонтических аппаратов

**76. К МЕТОДУ ЛЕЧЕНИЯ ПСЕВДОГАЛИТОЗА ОТНОСЯТ**

- А) оказание психологической помощи
- Б) обучение индивидуальной гигиене
- В) устранение патологических очагов в полости рта
- Г) гемисекция

**77. К МЕТОДУ ПРОФИЛАКТИКИ ИСТИННОГО ПАТОЛОГИЧЕСКОГО ОРАЛЬНОГО ГАЛИТОЗА ОТНОСЯТ**

- А) устранение патологических очагов в полости рта
- Б) лечение аномалий окклюзии
- В) лечение общих соматических заболеваний
- Г) консультация остеопата

**78. ОСНОВНАЯ ЦЕЛЬ ПРИМЕНЕНИЯ ФЛОССОВ - УДАЛЕНИЕ ЗУБНОГО НАЛЕТА С ПОВЕРХНОСТЕЙ**

- А) аппроксимальных
- Б) вестибулярных
- В) оральных
- Г) жевательных

**79. ЗУБНЫЕ ЩЕТКИ ПРИМЕНЯЮТ С ЦЕЛЬЮ УДАЛЕНИЯ**

- А) пигментированного налета
- Б) твердых зубных отложений
- В) мягких зубных отложений
- Г) поддесневого зубного камня

**80. УКРОЧЕННАЯ УЗДЕЧКА ЯЗЫКА ЯВЛЯЕТСЯ ПРИЧИНОЙ**

- А) нарушения глотания
- Б) задержке прорезывания постоянных зубов
- В) сужению верхнего зубного ряда
- Г) лингвоокклюзии

**81. НАИБОЛЕЕ ЭФФЕКТИВНО ИСПОЛЬЗОВАНИЕ ПРЕОРТОДОНТИЧЕСКОГО МИОТРЕЙНЕРА В ВОЗРАСТЕ (ЛЕТ)**

- А) 5-7
- Б) 10-18
- В) 18-25
- Г) 0-3

**82. ПОКАЗАНИЕ ДЛЯ ИСПОЛЬЗОВАНИЯ ПРЕОРТОДОНТИЧЕСКИХ МИОТРЕЙНЕРОВ**

- А) задержка прорезывания зубов
- Б) адентия
- В) макродентия
- Г) функциональные нарушения

**83. С ЦЕЛЬЮ СОХРАНЕНИЯ МЕСТА В ЗУБНОМ РЯДУ ПОСЛЕ РАННЕГО УДАЛЕНИЯ МОЛОЧНЫХ ЗУБОВ ИСПОЛЬЗУЮТ**

- А) мостовидный протез
- Б) профилактический пластиночный протез с искусственными зубами
- В) аппарат Френкеля
- Г) аппарат Персина

**84. ЧАСТИЧНЫЙ СЪЕМНЫЙ ПЛАСТИНОЧНЫЙ ПРОТЕЗ ИСПОЛЬЗУЕТСЯ ДЛЯ ПРОФИЛАКТИКИ**

- А) дефицита места в зубном ряду для постоянного зуба
- Б) мезиальной окклюзии
- В) вертикальной резцовой дизокклюзии
- Г) дистальной окклюзии

**85. ВЕСТИБУЛЯРНАЯ ПЛАСТИНКА ХИНЦА С НАКЛОННОЙ ПЛОСКОСТЬЮ ПРИМЕНЯЕТСЯ ПРИ**

- А) мезиальной окклюзии
- Б) ретрузии резцов верхнего зубного ряда
- В) протрузии верхних резцов
- Г) ретрузии нижних и верхних резцов

**86. ВЕСТИБУЛЯРНАЯ ПЛАСТИНКА С УПОРОМ ПРИМЕНЯЕТСЯ ДЛЯ ПРОФИЛАКТИКИ АНОМАЛИИ ОККЛЮЗИИ**

- А) мезиальной
- Б) дистальной
- В) вертикальной резцовой дизокклюзии
- Г) трансверсальной резцовой

**87. ВЕСТИБУЛЯРНАЯ ПЛАСТИНКА ХИНЦА ПРЕДУПРЕЖДАЕТ**

- А) прокладывание языка между зубными рядами
- Б) смещение нижней челюсти вперед
- В) смещение нижней челюсти назад
- Г) адентию

**88. ПРЕОРТОДОНТИЧЕСКИЙ МИОТРЕЙНЕР НЕ ПОКАЗАН ДЛЯ ПРОФИЛАКТИКИ АНОМАЛИЙ ОККЛЮЗИИ**

- А) мезиальной
- Б) дистальной
- В) трансверсальной резцовой
- Г) вертикальной резцовой дизокклюзии

**89. ВЫБЕРИТЕ ПРАВИЛЬНОЕ ОПРЕДЕЛЕНИЕ.**

- А) Публицистический стиль – это стиль общественно-политической литературы, периодической печати, ораторской речи. Он призван воздействовать на массы, призывать их к действию, сообщать информацию.
- Б) Публицистический стиль – это стиль научных статей, докладов, монографий, которые точно и полно разъясняют закономерности развития природы и общества.
- В) Публицистический стиль – это стиль художественных произведений, романов, повестей, рассказов, которые воздействуют на общественное мнение.
- Г) Публицистический стиль – это стиль официально-правовых документов, которому свойственно обязательное наличие внешней формы.

**90. ПРОФЕССИОНАЛЬНЫЕ ВРЕДНОСТИ В РАБОТЕ МЕДИЦИНСКОГО ПЕРСОНАЛА ОБУСЛОВЛЕНА В ПЕРВУЮ ОЧЕРЕДЬ...**

- А) особенностями технологии лечения
- Б) особенностями режима труда и отдыха
- В) планировкой лечебных учреждений
- Г) используемым лечебно-диагностическим оборудованием

**91. МЕДИЦИНСКАЯ АППАРАТУРА В СТОМАТОЛОГИЧЕСКОМ УЧРЕЖДЕНИИ РАССЧИТАНА НА ДЕСЯТЬ ЛЕТ ЭКСПЛУАТАЦИИ. СКОЛЬКО ПРОЦЕНТОВ ОТ ЕЁ ПЕРВОНАЧАЛЬНОЙ СТОИМОСТИ БУДЕТ НАКОПЛЕНО В АМОРТИЗАЦИОННОМ ФОНДЕ ЧЕРЕЗ ШЕСТЬ ЛЕТ?**

- А) 40%
- Б) 6%
- В) 60%
- Г) 10%

**92. ЧТО ЯВЛЯЕТСЯ ПРЕДМЕТОМ ФИЛОСОФИИ?**

- А) Основные свойства физических тел
- Б) Причина человеческих ошибок
- В) Мир как целое, познаваемый при помощи мышления
- Г) Игра воображения

**93. ДЛИВШЕЕСЯ С МОМЕНТА РАСПАДА СССР ПРОТИВОСТОЯНИЕ ДВУХ ВЕТВЕЙ РОССИЙСКОЙ ВЛАСТИ – ИСПОЛНИТЕЛЬНОЙ, В ЛИЦЕ ПРЕЗИДЕНТА РОССИИ БОРИСА ЕЛЬЦИНА, И ЗАКОНОДАТЕЛЬНОЙ В ВИДЕ ПАРЛАМЕНТА (ВЕРХОВНОГО СОВЕТА РСФСР) – ВОКРУГ ТЕМПОВ РЕФОРМ И МЕТОДОВ СТРОИТЕЛЬСТВА НОВОГО ГОСУДАРСТВА, 3–4 ОКТЯБРЯ 1993 ГОДА ПЕРЕШЛО В ВООРУЖЕННОЕ СТОЛКНОВЕНИЕ И ОКОНЧИЛОСЬ ТАНКОВЫМ ОБСТРЕЛОМ**

**РЕЗИДЕНЦИИ ПАРЛАМЕНТА – ДОМА СОВЕТОВ (БЕЛОГО ДОМА).  
УКАЗАННЫЕ СОБЫТИЯ ЯВЛЯЮТСЯ ПРИМЕРОМ ...**

- А) экономического кризиса
- Б) политического кризиса
- В) национального конфликта
- Г) этнополитического конфликта

**94. КАКИМИ ИЗ ПЕРЕЧИСЛЕННЫХ ВИДОВ ДЕЯТЕЛЬНОСТИ НЕ  
МОЖЕТ ЗАНИМАТЬСЯ ЛЕЧЕБНО-ПРОФИЛАКТИЧЕСКОЕ  
УЧРЕЖДЕНИЕ?**

- А) оказание пациентам хозрасчетных медицинских услуг
- Б) оказание медицинской помощи пациентам по договорам добровольного медицинского страхования
- В) приобретение и хранение лекарственных средств
- Г) реализация лекарственных средств пациентам медицинской организации

**95. ПОНЯТИЕ “ИНФОРМИРОВАННОЕ СОГЛАСИЕ” ВКЛЮЧАЕТ В СЕБЯ  
ВСЕ, КРОМЕ:**

- А) информации о цели предполагаемого вмешательства
- Б) информации о характере предполагаемого вмешательства
- В) информации о связанном с вмешательством риске
- Г) информации о несомненном приоритете пользы вмешательства по сравнению с возможным риском

**96. КОММУНИКАЦИЯ В МЕНЕДЖМЕНТЕ – ЭТО:**

- А) обмен информацией и ее смысловым содержанием между людьми
- Б) система связей между организациями
- В) система взаимосвязей между людьми и организациями
- Г) система взаимосвязей между вербальной и невербальной информацией

**97. КАК НАЗЫВАЕТСЯ СПОСОБ СУЩЕСТВОВАНИЯ ЧЕЛОВЕКА В  
РЕАЛЬНОМ МИРЕ?**

- А) деятельность
- Б) фантазия
- В) дискуссия
- Г) вероятность

**98. РАВНОВЕСНАЯ ЦЕНА УСТАНАВЛИВАЕТСЯ НА РЫНКЕ, КОГДА...**

- А) Спрос превышает предложение.
- Б) Предложение превышает спрос.
- В) Спрос и предложение равны.
- Г) Спрос меньше предложения.

**99. В СОКРАЩЕНИИ СРЕДНИХ ВАЛОВЫХ ИЗДЕРЖЕК  
СТОМАТОЛОГИЧЕСКОГО УЧРЕЖДЕНИЯ ПРИ УВЕЛИЧЕНИИ ЧИСЛА  
ОБСЛУЖИВАЕМЫХ ПАЦИЕНТОВ ПРОЯВЛЯЕТСЯ:**

- А) Закон убывающей отдачи
- Б) Отрицательный эффект масштаба



- В) Положительный эффект масштаба
- Г) Постоянный эффект масштаба

**100. ОТМЕТЬТЕ НОМЕР СЛОВА С УДАРЕНИЕМ НА ПЕРВОМ СЛОГЕ:**

- А) арест
- Б) кухонный;
- В) донельзя;
- Г) Алфавит

**ВАРИАНТ № 6**

**1. ПРИ БОЛЕЗНЕННОЙ ПАЛЬПАЦИИ ЖЕВАТЕЛЬНЫХ МЫШЦ И  
ОТСУТСТВИИ РЕНТГЕНОЛОГИЧЕСКИХ ИЗМЕНЕНИЙ В ВИСОЧНО-  
НИЖНЕЧЕЛЮСТНОМ СУСТАВЕ ВОЗМОЖЕН ДИАГНОЗ**

- А) артрит
- Б) мышечно-суставная дисфункция
- В) артроз
- Г) остеома суставного отростка нижней челюсти

**2. ДОПОЛНИТЕЛЬНЫМ МЕТОДОМ ИССЛЕДОВАНИЯ ДЛЯ УТОЧНЕНИЯ  
ХАРАКТЕРА ОПУХОЛИ ЯВЛЯЕТСЯ**

- А) серологический
- Б) цитологический
- В) иммунологический
- Г) рентгенологический

**3. МЕТОД ДИАГНОСТИКИ, ПОЗВОЛЯЮЩИЙ ДИФФЕРЕНЦИРОВАТЬ  
ХРОНИЧЕСКИЙ ЛИМФАДЕНИТ ОТ ДЕРМОИДНЫХ И  
ЭПИДЕРМОИДНЫХ КИСТ**

- А) пункция
- Б) сиалография
- В) ангиография
- Г) сцинтиграфия

**4. ДЛЯ ИССЛЕДОВАНИЯ СОСТОЯНИЯ МЯГКИХ ТКАНЕЙ СУСТАВА  
ИСПОЛЬЗУЮТ**

- А) сцинтиграфию
- Б) артрографию
- В) рентгенографию
- Г) магниторезонансную томографию

**5. ЩИПЦЫ ДЛЯ УДАЛЕНИЯ ПРЕМОЛЯРОВ ВЕРХНЕЙ ЧЕЛЮСТИ**

- А) прямые корневые
- Б) S-образные без шипа
- В) клювовидные корневые
- Г) прямые

**6. ДОПОЛНИТЕЛЬНЫЙ ИНСТРУМЕНТ ДЛЯ УДАЛЕНИЯ КОРНЕЙ ЗУБОВ НА НИЖНЕЙ ЧЕЛЮСТИ**

- А) крючок Лимберга
- Б) элеватор Волкова
- В) бормашина
- Г) элеватор Карапетяна

**7. ДЛЯ УДАЛЕНИЯ КОРНЕЙ ЗУБОВ НА ВЕРХНЕЙ ЧЕЛЮСТИ ИСПОЛЬЗУЮТ**

- А) прямой элеватор
- Б) элеватор Карапетяна
- В) угловой элеватор
- Г) крючок Лимберга

**8. ШТЫКОВИДНЫМ ЭЛЕВАТОРОМ (ЭЛЕВАТОРОМ ЛЕКЛЮЗА) УДАЛЯЮТ ЗУБЫ НИЖНЕЙ ЧЕЛЮСТИ**

- А) первые моляры
- Б) резцы
- В) премоляры
- Г) третьи моляры

**9. ДЛЯ ОКАЗАНИЯ НЕОТЛОЖНОЙ ХИРУРГИЧЕСКОЙ СТОМАТОЛОГИЧЕСКОЙ ПОМОЩИ ПАЦИЕНТУ С ВЫРАЖЕННОЙ СОМАТИЧЕСКОЙ ПАТОЛОГИЕЙ ПАЦИЕНТ НАПРАВЛЯЕТСЯ В**

- А) стоматологическую поликлинику
- Б) многопрофильный стационар клинической больницы
- В) клинический центр
- Г) челюстно-лицевой стационар клинической больницы

**10. ВЫСОКОКВАЛИФИЦИРОВАННАЯ СПЕЦИАЛИЗИРОВАННАЯ НЕОТЛОЖНАЯ ХИРУРГИЧЕСКАЯ ПОМОЩЬ СТОМАТОЛОГИЧЕСКИМ БОЛЬНЫМ ОКАЗЫВАЕТСЯ В**

- А) районной поликлинике
- Б) клиничко-диагностическом центре
- В) челюстно-лицевом стационаре
- Г) научно-исследовательском институте

**11. ЛЕЧЕНИЕ ФУРУНКУЛА ЧЕЛЮСТНО-ЛИЦЕВОЙ ОБЛАСТИ ПРОВОДИТСЯ В УСЛОВИЯХ**

- А) стационара
- Б) поликлиники
- В) амбулатории
- Г) клинического центра

**12. ДИАГНОСТИКА И ЛЕЧЕНИЕ АКТИНОМИКОЗА ДОЛЖНА ОСУЩЕСТВЛЯТЬСЯ В**

- А) челюстно-лицевом стационаре
- Б) поликлинике

- В) специализированном учреждении
- Г) клиническом центре

**13. ВОСПАЛИТЕЛЬНЫЙ ПРОЦЕСС ИЗ ВЕРХНЕЧЕЛЮСТНОГО СИНУСА МОЖЕТ РАСПРОСТРАНЯТЬСЯ В**

- А) крылонебную ямку
- Б) подбородочную область
- В) заглочное пространство
- Г) крыловидно-нижнечелюстное пространство

**14. ОТ ПРЕМОЛЯРОВ ВЕРХНЕЙ ЧЕЛЮСТИ ЛИМФА ОТТЕКАЕТ В ЛИФАТИЧЕСКИЕ УЗЛЫ**

- А) сосцевидные
- Б) заглочные
- В) околоушные
- Г) поднижнечелюстные

**15. В ОКОЛОУШНЫЕ ЛИМФАТИЧЕСКИЕ УЗЛЫ ОТТЕКАЕТ ЛИМФА ОТ**

- А) дна полости рта
- Б) нижней губы
- В) полости носа
- Г) наружного слухового прохода

**16. ДЛЯ ПРОВЕДЕНИЯ ОПЕРАЦИИ ДЕНТАЛЬНОЙ ИМПЛАНТАЦИИ ИСПОЛЬЗУЮТ**

- А) фисурный бор
- Б) направляющую фрезу
- В) элеватор Леклюза
- Г) отвертку

**17. ПЛАНОВОЕ УДАЛЕНИЕ ЗУБОВ У ПАЦИЕНТОВ ПЕРЕНЕСШИХ ИНФАРКТ МИОКАРДА ВОЗМОЖНО ПОСЛЕ КОНСУЛЬТАЦИИ КАРДИОЛОГА ЧЕРЕЗ**

- А) 2 месяца
- Б) 6 месяцев
- В) 10 месяцев
- Г) 1 месяц

**18. ИШЕМИЯ КОЖИ В ПОДГЛАЗНИЧНОЙ ОБЛАСТИ НАБЛЮДАЕТСЯ ПРИ ПРОВЕДЕНИИ**

- А) инфраорбитальной анестезии
- Б) туберальной анестезии
- В) анестезии у резцового отверстия
- Г) анестезии у ментального отверстия

**19. ДЛЯ КАКОГО СОСТОЯНИЯ ХАРАКТЕРНЫ СЛЕДУЮЩИЕ КЛИНИЧЕСКИЕ СИМПТОМЫ: ПОТЕРЯ СОЗНАНИЯ, БЛЕДНЫЕ КОЖНЫЕ ПОКРОВЫ, НИЗКОЕ АРТЕРИАЛЬНОЕ ДАВЛЕНИЕ?**

- А) анафилактический шок
- Б) коллапс
- В) гипертонический криз
- Г) обморок

**20. ПОСТИНЪЕКЦИОННАЯ КОНТРАКТУРА ПРИ ПРОВЕДЕНИИ МАНДИБУЛЯРНОЙ АНЕСТЕЗИИ ОБУСЛОВЛЕНА**

- А) травмой медиальной крыловидной мышцы
- Б) травмой жевательной мышцы
- В) невритом тройничного нерва
- Г) парезом лицевого нерва

**21. ДЛЯ РЕНТГЕНОЛОГИЧЕСКОЙ КАРТИНЫ ФИБРОЗНОЙ ДИСПЛАЗИИ ХАРАКТЕРНА КАРТИНА**

- А) в виде нескольких полостей с четкими контурами
- Б) в виде "тающего сахара"
- В) очаг затемнения с нечеткими границами в области образования
- Г) с четкими контурами в области верхушек одного или нескольких зубов

**22. ДЕФОРМАЦИЯ КОСТНЫХ СУСТАВНЫХ ЭЛЕМЕНТОВ ВНЧС НА РЕНТГЕНОГРАММЕ ЯВЛЯЕТСЯ ДИАГНОСТИЧЕСКИМ ПРИЗНАКОМ**

- А) остеоартроза
- Б) острого неспецифического артрита
- В) синдрома болевой дисфункции
- Г) вывиха ВНЧС

**23. ПРИ ОСТЕОАРТРОЗЕ ВНЧС РЕНТГЕНОЛОГИЧЕСКИ ОПРЕДЕЛЯЕТСЯ**

- А) деформация головки мышечного отростка
- Б) смещение суставной головки
- В) расширение суставной щели
- Г) отсутствие суставной щели

**24. АНАТОМИЧЕСКИЕ НАРУШЕНИЯ ВЕРХНЕЙ ЧЕЛЮСТИ ПРИ ВЕРХНЕЙ РЕТРОГНАТИИ**

- А) смещение кзади
- Б) недоразвитие
- В) без нарушений
- Г) чрезмерное развитие

**25. РАСЧЕТЫ СМЕЩЕНИЯ ЧЕЛЮСТЕЙ ПРИ ИХ ОСТЕОТОМИИ ВЕДУТ ПО**

- А) панорамной рентгенограмме
- Б) ортопантограмме
- В) телерентгенограмме
- Г) компьютерной томограмме

**26 РАСЧЕТЫ ЧЕЛЮСТЕЙ ПО ТЕЛЕРЕНТГЕНОГРАММЕ ПРОВОДИТ**

- А) терапевт
- Б) ортопед
- В) ортодонт
- Г) хирург

**27. МЕТОД ТОННЕЛЬНОГО ПРЕПАРИРОВАНИЯ ПРИМЕНЯЕТСЯ ДЛЯ ЛЕЧЕНИЯ КАРИОЗНЫХ ПОЛОСТЕЙ**

- А) 1 класс по Блеку
- Б) 3 класс по Блеку
- В) 2 класс по Блеку
- Г) 4 класс по Блеку

**28. СРЕДСТВОМ МЕСТНОГО ЛЕЧЕНИЯ КАНДИДОЗА ЯВЛЯЕТСЯ МАЗЬ**

- А) «Канестен»
- Б) «Солкосерил»
- В) оксолиновая
- Г) флореналовая

**29. МЕТОД ФИЗИОТЕРАПИИ НАПРАВЛЕННЫЙ НА УСКОРЕНИЕ КОНСОЛИДАЦИИ ОТЛОМКОВ В ПЕРВЫЕ ДНИ ПОСЛЕ ПЕРЕЛОМА ЧЕЛЮСТИ**

- А) массаж
- Б) парафинотерапия
- В) электорофарез с лидазой
- Г) ультрафонофарез с метилурацилом

**30. ПРИ ЛУЧЕВОЙ БОЛЕЗНИ ХИРУРГИЧЕСКОЕ ВМЕШАТЕЛЬСТВО МОЖНО ПРОВОДИТЬ В ПЕРИОД**

- А) любой период
- Б) мнимого благополучия
- В) первичных реакций
- Г) восстановительный период

**31. "ТРУБОЧНЫМ" СТОЛОМ НАЗЫВАЕТСЯ**

- А) диета при заболеваниях ЖКТ
- Б) диета при ксеростомии
- В) диета после резекции желудка
- Г) протертое гомогенное питание

**32. ДЛЯ ПОВЫШЕНИЯ ЭФФЕКТИВНОСТИ ПЛАСТИКИ ИСПОЛЬЗУЮТ**

- А) массаж
- Б) физиотерапию
- В) СВЧ гипертермию
- Г) криотерапию

**33. ПРИ НАРУШЕНИИ МИКРОЦИРКУЛЯЦИИ В ЛОСКУТЕ НА НОЖКЕ В ПОСЛЕОПЕРАЦИОННОМ ПЕРИОДЕ ПРОВОДИТСЯ**

- А) гидромассаж
- Б) криотерапия
- В) физиотерапия
- Г) электрокоагуляция

**34. ПАРОТИТ ГЕРЦЕНБЕРГА – ЭТО**

- А) лимфогенный сиалоаденит
- Б) контактный сиалоаденит
- В) бактериальный сиалоаденит
- Г) сиалоаденит, вызванный вирусом герпеса

**35. ДЕРМАБРАЗИЮ ПЕРЕСАЖЕННОГО КОЖНОГО ЛОСКУТА ПРОВОДЯТ ПРИ**

- А) гиперпигментации
- Б) грубых рубцовых изменениях
- В) рубцовых изменениях слизистой оболочки
- Г) образовании келлоидного рубца

**36. ДЛЯ УСКОРЕНИЯ ПРИЖИВЛЕНИЯ СВОБОДНОГО КОЖНОГО ЛОСКУТА В ПОСЛЕОПЕРАЦИОННОМ ПЕРИОДЕ ПРОВОДИТСЯ**

- А) криотерапия
- Б) ГБО-терапия
- В) гидромассаж
- Г) электрокоагуляция

**37. ДЛЯ ОБРАБОТКИ ПОЛОСТИ РТА ПРИ КАНДИДОЗЕ НЕОБХОДИМО**

- А) удалить верхний рыхлый слой налета, обработать 1-2% раствором гидрокарбоната натрия, затем канестеном или клотримазолом
- Б) обезболить, провести антисептическую обработку и аппликацию маслом шиповника
- В) провести антисептическую обработку, смазать неомициновой, синтомициновой мазями
- Г) обезболить, обработать 1-2% раствором гидрокарбоната натрия, затем смазать кератопластическими средствами

**38. РАДИОИЗОТОПНОЕ СЦИНЦИОГРАФИЧЕСКОЕ ИССЛЕДОВАНИЕ ДЛЯ ОЦЕНКИ КРОВΟΣНАБЖЕНИЯ РЕВАСКУЛЯРИЗОВАННОГО ТРАНСПЛАНТАТА ВПЕРВЫЕ ПОСЛЕ ОПЕРАЦИИ ПРОВОДИТСЯ НА**

- А) 5-е сутки
- Б) 2-е сутки
- В) 3-е сутки
- Г) 4-е сутки

**39. ПРИ ПРОВЕДЕНИИ КОНТРОЛЯ ЗА ПРАВИЛЬНОСТЬЮ ВЕДЕНИЯ ЛИСТКА ЕЖЕДНЕВНОГО УЧЕТА РАБОТЫ ВРАЧА-СТОМАТОЛОГА СТОМАТОЛОГИЧЕСКОЙ ПОЛИКЛИНИКИ, ОТДЕЛЕНИЯ, КАБИНЕТА (ФОРМА №037/У-88) РУКОВОДИТЕЛЬ СОПОСТАВЛЯЕТ ЗАПИСИ**

- А) с клиническими рекомендациями

- Б) с медицинской картой стоматологического больного
- В) со стандартом
- Г) с программой государственных гарантий на оказание медицинской помощи

**40. ПЕРЕЧЕНЬ МЕДИЦИНСКИХ ДОКУМЕНТОВ В СТОМАТОЛОГИИ РЕГЛАМЕНТИРУЕТСЯ**

- А) Министерством Здравоохранения региона
- Б) главным специалистом региона
- В) Министерством Здравоохранения РФ
- Г) главным врачом организации

**41. ДЛЯ УСКОРЕНИЯ ЗАЖИВЛЕНИЯ ЭЛЕМЕНТОВ ХРОНИЧЕСКОГО РЕЦИДИВИРУЮЩЕГО АФТОЗНОГО СТОМАТИТА ПРИМЕНЯЮТ**

- А) теброфеновую мазь
- Б) флореналевую мазь
- В) солкосерил дентальную адгезивную пасту
- Г) мазь клотримазол

**42. ДЛЯ ЛЕЧЕНИЯ ОГС ПРИМЕНЯЮТ МАЗИ**

- А) ацикловир
- Б) канестен
- В) неомициновую
- Г) бутационовую

**43. ДЛЯ ЛЕЧЕНИЯ МОЛОЧНИЦЫ ПРИМЕНЯЮТ МАЗИ**

- А) теброфеновую, оксолиновую
- Б) клотримазол, нистатиновую
- В) неомициновую, тетрациклиновую
- Г) фторокорт, флуцинар

**44. В БЛИЖАЙШИЕ ЧАСЫ ПОСЛЕ РАНЕНИЙ ЯЗЫКА, МЯГКОГО НЁБА, ТКАНЕЙ ДНА РТА ОПАСНОСТЬ ДЛЯ ЖИЗНИ РЕБЁНКА ПРЕДСТАВЛЯЕТ**

- А) нарушение речи
- Б) нарушение приёма пищи
- В) асфиксия
- Г) развитие гнойно-некротического процесса

**45. СРОК, В ТЕЧЕНИЕ КОТОРОГО ПРОИСХОДИТ ПОЛНАЯ КОСТНАЯ РЕГЕНЕРАЦИЯ В ЛУНКЕ ПОСЛЕ УДАЛЕНИЯ ПОСТОЯННОГО ЗУБА У ДЕТЕЙ**

- А) 3-6 месяцев
- Б) 2-4 недели
- В) 4-6 недель
- Г) 6-8 недель

**46. АБСОЛЮТНЫМ ПОКАЗАНИЕМ К УДАЛЕНИЮ ПРИЧИННОГО ВРЕМЕННОГО ЗУБА ЯВЛЯЕТСЯ**

- А) острый серозный лимфаденит

- Б) острый серозный периостит
- В) хронический остеомиелит
- Г) острый пульпит

**47. ЭПИТЕЛИЗАЦИЯ ЭЛЕМЕНТОВ ПРИ ГЕРПАНГИНЕ ПРОИСХОДИТ ЧЕРЕЗ**

- А) 10-12 дней
- Б) 1-2 дня
- В) 3-4 дня
- Г) 5-6 дней

**48. ДЛЯ ЛЕЧЕНИЯ ОСТРОГО ГЕРПЕТИЧЕСКОГО СТОМАТИТА В ПЕРВЫЕ 3 ДНЯ НАЗНАЧАЮТ ПРЕПАРАТЫ**

- А) противовирусные и обезболивающие
- Б) кератопластические
- В) антибактериальные
- Г) противогрибковые

**49. НАСИЛЬСТВЕННОЕ ОТТОРЖЕНИЕ НАЛЕТА ПРИ ТЯЖЕЛОЙ ФОРМЕ КАНДИДОЗА МОЖЕТ ПРИВЕСТИ К**

- А) развитию генерализованной формы
- Б) более быстрому выздоровлению
- В) не вызывает изменений
- Г) летальному исходу

**50. ПРИ ПИОДЕРМИИ НА КРАСНОЙ КАЙМЕ И КОЖЕ ГУБ ВЫЯВЛЯЮТ**

- А) пустулы, толстые соломенно-желтые корки
- Б) эрозии, покрытые фибринозным налетом
- В) прозрачные корочки, фиксированные в центре
- Г) уртикарную сыпь, разлитую гиперемию

**51. ПРИ МЕДИКАМЕНТОЗНОМ СТОМАТИТЕ ВОЗМОЖНО ПОЯВЛЕНИЕ НА КОЖЕ ТЕЛА**

- А) пигментных пятен
- Б) синюшно-красных пятен округлой формы, с пузырьком или папулой в центре
- В) мелких пузырьковых высыпаний
- Г) уртикарной сыпи

**52. ПОЯВЛЕНИЕ СЫПИ, ОТЁКА ГУБ, ВЕК У РЕБЕНКА ЯВЛЯЕТСЯ КЛИНИЧЕСКИМ СИМПТОМОМ**

- А) обморока
- Б) анафилактического шока
- В) сердечно-сосудистого коллапса
- Г) болевого шока

**53. ОСНОВНОЙ МЕТОД ЛЕЧЕНИЯ ЗУБОВ ПРИ НЕСОВЕРШЕННОМ ДЕНТИНОГЕНЕЗЕ**



- А) профилактическое, эндодонтическое лечение после завершения формирования корня зуба по показаниям
- Б) пломбирование кариозных полостей
- В) восстановление анатомической формы коронки зуба с помощью композитов
- Г) шинирование зубов

**54. МЕТОДИКА ЛЕЧЕНИЯ КАРИЕСА В СТАДИИ МЕЛОВИДНОГО ПЯТНА ПОСТОЯННЫХ ЗУБОВ**

- А) импрегнация 30% раствором нитрата серебра
- Б) препарирование с последующим пломбированием
- В) аппликация раствора гидрокарбоната натрия
- Г) аппликация реминерализующих препаратов

**55. ВОЗРАСТ РЕБЕНКА, ПРИ КОТОРОМ МОЖНО ПРОВОДИТЬ ПЛОМБИРОВАНИЕ ПОСТОЯННЫХ РЕЗЦОВ КОМПОЗИЦИОННЫМИ МАТЕРИАЛАМИ ПРИ ГИПОПЛАЗИИ ЗУБОВ**

- А) старше 12 лет
- Б) сразу после их прорезывания
- В) 7-8 лет
- Г) 8-9 лет

**56. ЧЕЛЮСТНО-ЯЗЫЧНЫЙ ЖЕЛОБОК ПОДЪЯЗЫЧНОГО ПРОСТРАНСТВА НАХОДИТСЯ**

- А) на уровне резцов нижней челюсти и кончика языка
- Б) в заднебоковом отделе подъязычной области
- В) между выводными протоками поднижнечелюстной слюнной железы
- Г) между корнем языка и крыловидно-нижнечелюстной складкой

**57. ОТКРЫТЫЙ ПРИКУС И СМЕЩЕНИЕ ПОДБОРОДКА К ПЕРЕДИ НАБЛЮДАЮТСЯ У БОЛЬНОГО ПРИ**

- А) одностороннем переломе мышечного отростка
- Б) двустороннем переломе мышечного отростка
- В) двустороннем вывихе ВНЧС
- Г) двустороннем переломе нижней челюсти в области премоляров

**58. ОСНОВНЫМ СИМПТОМОМ ПЕРЕЛОМА ВЕРХНЕЙ ЧЕЛЮСТИ ЯВЛЯЕТСЯ**

- А) ограничение открывания рта
- Б) носовое кровотечение
- В) патологическая подвижность верхнечелюстных костей
- Г) разрыв слизистой оболочки в области альвеолярного отростка

**59. ОСНОВНЫМИ ЭТИОЛОГИЧЕСКИМИ ФАКТОРАМИ В ВОЗНИКНОВЕНИИ ПРЕДРАКА ЯВЛЯЮТСЯ**

- А) вторичная адентия и несостоятельные ортопедические конструкции
- Б) хроническая травма слизистой оболочки полости рта и вредные привычки
- В) острые воспалительные процессы мягких тканей лица

Г) острые воспалительные процессы костей лицевого скелета

**60. В ПАТОГЕНЕЗЕ ФОЛЛИКУЛЯРНЫХ КИСТ ЗНАЧЕНИЕ ИМЕЕТ**

- А) флюороз
- Б) порочное развитие зубного фолликула
- В) гипоплазия эмали
- Г) повреждение зубного фолликула

**61. АБСЦЕСС ОТГРАНИЧЕН МЕМБРАНОЙ**

- А) пиогенной
- Б) базальной
- В) шнейдеровской
- Г) полупроницаемой

**62. В ОСТРОЙ СТАДИИ ОСТЕОМИЕЛИТА ЧЕЛЮСТИ ВОЗНИКАЕТ БОЛЬ**

- А) постоянная в причинном зубе, соседних зубах и челюсти
- Б) пароксизмальная
- В) кинжальная в области ВНЧС
- Г) приступообразная в причинном зубе, соседних зубах и челюсти

**63. В ОСТРОЙ СТАДИИ ОСТЕОМИЕЛИТА ЧЕЛЮСТИ ВОЗНИКАЕТ ПОДВИЖНОСТЬ ЗУБОВ**

- А) только причинного зуба
- Б) резцов, клыков, премоляров и моляров
- В) в пределах половины челюсти
- Г) причинного и соседних зубов

**64. НАРУШЕНИЕ ЧУВСТВИТЕЛЬНОСТИ КОЖИ ПОДГЛАЗНИЧНОЙ ОБЛАСТИ, БОКОВОЙ ПОВЕРХНОСТИ НОСА, ВЕРХНЕЙ ГУБЫ ЯВЛЯЕТСЯ СЛЕДСТВИЕМ ТРАВМАТИЧЕСКОГО ПОВРЕЖДЕНИЯ**

- А) третьей ветви тройничного нерва
- Б) мягких тканей
- В) лицевого нерва
- Г) подглазничного нерва

**65. О НАЛИЧИИ ЛИКВОРЕИ ПРИ КРОВОТЕЧЕНИИ ИЗ НОСА ИЛИ НАРУЖНОГО СЛУХОВОГО ПРОХОДА СВИДЕТЕЛЬСТВУЕТ**

- А) положительный тест двойного пятна
- Б) повышение СОЭ в крови
- В) положительная реакция Вассермана
- Г) снижение количества альбуминов в крови

**66. НИЖНЯЯ ТРЕТЬ ЛИЦА У БОЛЬНЫХ С НИЖНЕЙ МАКРОГНАТИЕЙ**

- А) увеличена
- Б) уплощена
- В) уменьшена
- Г) смещена

**67. ПРИЗНАК «ВОСПАЛИТЕЛЬНОЙ КОНТРАКТУРЫ» НАБЛЮДАЕТСЯ ПРИ ФЛЕГМОНЕ ПРОСТРАНСТВА**

- А) поднижнечелюстного
- Б) субмассетериального
- В) подподбородочного
- Г) окологлоточного

**68. ЖАЛОБЫ БОЛЬНОГО С ФЛЕГМОНОЙ ПОДНИЖНЕЧЕЛЮСТНОГО ТРЕУГОЛЬНИКА**

- А) боль в области нижней челюсти
- Б) затрудненное открывание рта
- В) болезненная припухлость в поднижнечелюстной области
- Г) боль при глотании

**69. ПРИ ПЕРЕВЯЗКЕ НАРУЖНОЙ СОННОЙ АРТЕРИИ НЕОБХОДИМО УЧИТЫВАТЬ ТОПОГРАФИЧЕСКУЮ АНАТОМИЮ СОСУДИСТО-НЕРВНОГО ПУЧКА ШЕИ, КОТОРАЯ ИМЕЕТ СЛЕДУЮЩЕЕ СТРОЕНИЕ**

- А) снаружи располагается внутренняя яремная вена, кнутри от нее общая сонная артерия, далее – блуждающий нерв
- Б) снаружи располагается общая сонная артерия, кнутри от нее внутренняя яремная вена, далее – блуждающий нерв
- В) снаружи располагается блуждающий нерв, кнутри от него внутренняя яремная вена, далее – общая сонная артерия
- Г) снаружи располагается блуждающий нерв, кнутри от него общая сонная артерия, далее – внутренняя яремная вена

**70. ЛЕЧЕБНЫЕ МЕРОПРИЯТИЯ ПРИ ДИСЛОКАЦИОННОЙ АСФИКСИИ СЛЕДУЕТ НАЧИНАТЬ С**

- А) трахеотомии
- Б) восстановления правильного анатомического положения органа
- В) удаления инородного тела
- Г) коникотомии

**71. ПОЛОЖЕНИЕ ЯЗЫКА МЕЖДУ ПЕРЕДНИМИ ЗУБАМИ ПРОВОДИТ К**

- А) дистальной окклюзии
- Б) мезиальной окклюзии
- В) глубокой резцовой окклюзии
- Г) вертикальной резцовой дизокклюзии

**72. ПРИКУСЫВАНИЕ ПАЛЬЦА ПРИВОДИТ К**

- А) травме языка
- Б) протрузии резцов верхней челюсти и ретрузии резцов нижней челюсти
- В) выдвигению нижней челюсти
- Г) прикусыванию щек

**73. ДЛЯ ВОЗНИКНОВЕНИЯ ПОВЫШЕННОЙ ЧУВСТВИТЕЛЬНОСТИ НЕОБХОДИМО**

- А) обнажение дентина и уменьшение степени открытия дентинных канальцев

- Б) обнажение дентина и увеличение степени открытия дентинных канальцев
- В) отсутствие обнажения дентина и уменьшение степени открытия дентинных канальцев
- Г) отсутствие обнажения дентина и увеличение степени открытия дентинных канальцев

**74. ПРИ ПОВЫШЕННОЙ ЧУВСТВИТЕЛЬНОСТИ ЗУБОВ ПАЦИЕНТЫ ПРЕДЪЯВЛЯЮТ ЖАЛОБЫ НА БОЛИ В ЗУБАХ**

- А) от внешних раздражителей
- Б) в ночное время
- В) самопроизвольные
- Г) в период острых респираторных заболеваний

**75. ПОВЫШЕННАЯ ЧУВСТВИТЕЛЬНОСТЬ ПРИ ОЧАГОВОЙ ДЕМИНЕРАЛИЗАЦИИ ОБУСЛОВЛЕНА**

- А) повышением проницаемости эмали
- Б) истираемостью эмали
- В) понижением проницаемости эмали
- Г) рецессией десны

**76. ГИПЕРЧУВСТВИТЕЛЬНОСТЬ ТВЕРДЫХ ТКАНЕЙ ПРИ ОТБЕЛИВАНИИ ЗУБОВ ОБУСЛОВЛЕНА**

- А) повышением проницаемости эмали
- Б) обработкой зубов красящими растворами с целью выявления зубного налета
- В) проведением флоссинга
- Г) травмой десны

**77. МЕХАНИЗМ ДЕСЕНСИТИВНОГО ДЕЙСТВИЯ СОЛЕЙ КАЛИЯ ПРИ ПОВЫШЕННОЙ ЧУВСТВИТЕЛЬНОСТИ ЗУБОВ ЗАКЛЮЧАЕТСЯ В**

- А) восстановлении внутриканальцевого давления
- Б) obturации дентинных канальцев
- В) инактивации нервных окончаний в дентинных канальцах
- Г) перестройке и уплотнении твердых тканей зуба

**78. СТОМАТОЛОГИЧЕСКАЯ ЗАБОЛЕВАЕМОСТЬ НАСЕЛЕНИЯ РЕГИОНА ОЦЕНИВАЕТСЯ ПРИ ПРОВЕДЕНИИ**

- А) профилактических мероприятий
- Б) диспансеризации
- В) плановой санации полости рта
- Г) эпидемиологического стоматологического обследования

**79. НАЦИОНАЛЬНОЕ ЭПИДЕМИОЛОГИЧЕСКОЕ СТОМАТОЛОГИЧЕСКОЕ ОБСЛЕДОВАНИЕ НАСЕЛЕНИЯ СЛЕДУЕТ ПРОВОДИТЬ ОДИН РАЗ В**

- А) 3 года
- Б) 1 год
- В) 2 года
- Г) 5 лет

**80. ПРИ ПРОВЕДЕНИИ ЭПИДЕМИОЛОГИЧЕСКОГО СТОМАТОЛОГИЧЕСКОГО ОБСЛЕДОВАНИЯ НАСЕЛЕНИЯ ПО МЕТОДИКЕ ВОЗ СОСТОЯНИЕ ТКАНЕЙ ПАРОДОНТА ОЦЕНИВАЕТСЯ С ПОМОЩЬЮ ИНДЕКСА**

- А) СРІ
- Б) РМА
- В) РНР
- Г) ОНІ-S

**81. СРІ - ЭТО ИНДЕКС**

- А) нуждаемости в лечении заболеваний пародонта
- Б) коммунальный пародонтальный индекс ВОЗ
- В) эффективности гигиены полости рта
- Г) интенсивности кариеса зубов

**82. КЛЮЧЕВОЙ ВОЗРАСТНОЙ ГРУППОЙ ДЛЯ ОЦЕНКИ СОСТОЯНИЯ ПОСТОЯННЫХ ЗУБОВ У ДЕТЕЙ В ПОПУЛЯЦИИ ЯВЛЯЕТСЯ ВОЗРАСТ (ЛЕТ)**

- А) 12
- Б) 6
- В) 15
- Г) 18

**83. ПЕРЕД ФИКСАЦИЕЙ КЕРАМИЧЕСКОЙ ВКЛАДКИ ПОЛОСТЬ ЗУБА ОБРАБАТЫВАЮТ ФОСФОРНОЙ КИСЛОТОЙ В ТЕЧЕНИЕ**

- А) 5 секунд
- Б) 15 секунд
- В) 40 секунд
- Г) 50 секунд

**84. ПРИ ИЗГОТОВЛЕНИИ ШТАМПОВАННОЙ КОРОНКИ МОДЕЛИРОВКА ВОСКОМ ПРОИЗВОДИТСЯ НА**

- А) разборной модели
- Б) гипсовом штампе
- В) гипсовой модели
- Г) огнеупорной модели

**85. ДЛЯ ПОСТОЯННОЙ ФИКСАЦИИ ЦЕЛЬНОМЕТАЛЛИЧЕСКОЙ КОРОНКИ ПРИМЕНЯЮТ**

- А) цементы
- Б) репин
- В) масляный дентин
- Г) акриловые пластмассы

**86. ЛАТИНСКОЕ НАЗВАНИЕ ВНУТРЕННЕЙ КРЫЛОВИДНОЙ МЫШЦЫ**

- А) pterygoideusmedialis
- Б) masseter
- В) temporalis

Г) pterygoideuslateralis

**87. ЛАТИНСКОЕ НАЗВАНИЕ ДВУБРЮШНОЙ МЫШЦЫ**

- А) temporalis
- Б) pterygoideusmedialis
- В) digastricus
- Г) pterygoideuslateralis

**88. ЗУБНАЯ ФОРМУЛА ЗУБА 3.5 ОБОЗНАЧАЕТ**

- А) второй премоляр нижней челюсти слева
- Б) первый премоляр нижней челюсти справа
- В) центральный резец верхней челюсти справа
- Г) второй моляр нижней челюсти слева

**89. ВЫБЕРИТЕ ПРАВИЛЬНОЕ ОПРЕДЕЛЕНИЕ.**

- А) Публицистический стиль – это стиль общественно-политической литературы, периодической печати, ораторской речи. Он призван воздействовать на массы, призывать их к действию, сообщать информацию.
- Б) Публицистический стиль – это стиль научных статей, докладов, монографий, которые точно и полно разъясняют закономерности развития природы и общества.
- В) Публицистический стиль – это стиль художественных произведений, романов, повестей, рассказов, которые воздействуют на общественное мнение.
- Г) Публицистический стиль – это стиль официально-правовых документов, которому свойственно обязательное наличие внешней формы.

**90. ПРОФЕССИОНАЛЬНЫЕ ВРЕДНОСТИ В РАБОТЕ МЕДИЦИНСКОГО ПЕРСОНАЛА ОБУСЛОВЛЕННЫ В ПЕРВУЮ ОЧЕРЕДЬ...**

- А) особенностями технологии лечения
- Б) особенностями режима труда и отдыха
- В) планировкой лечебных учреждений
- Г) используемым лечебно-диагностическим оборудованием

**91. МЕДИЦИНСКАЯ АППАРАТУРА В СТОМАТОЛОГИЧЕСКОМ УЧРЕЖДЕНИИ РАССЧИТАНА НА ДЕСЯТЬ ЛЕТ ЭКСПЛУАТАЦИИ. СКОЛЬКО ПРОЦЕНТОВ ОТ ЕЁ ПЕРВОНАЧАЛЬНОЙ СТОИМОСТИ БУДЕТ НАКОПЛЕНО В АМОРТИЗАЦИОННОМ ФОНДЕ ЧЕРЕЗ ШЕСТЬ ЛЕТ?**

- А) 40%
- Б) 6%
- В) 60%
- Г) 10%

**92. ЧТО ЯВЛЯЕТСЯ ПРЕДМЕТОМ ФИЛОСОФИИ?**

- А) Основные свойства физических тел
- Б) Причина человеческих ошибок
- В) Мир как целое, познаваемый при помощи мышления
- Г) Игра воображения

**93. ДЛИВШЕЕСЯ С МОМЕНТА РАСПАДА СССР ПРОТИВОСТОЯНИЕ ДВУХ ВЕТВЕЙ РОССИЙСКОЙ ВЛАСТИ – ИСПОЛНИТЕЛЬНОЙ, В ЛИЦЕ ПРЕЗИДЕНТА РОССИИ БОРИСА ЕЛЬЦИНА, И ЗАКОНОДАТЕЛЬНОЙ В ВИДЕ ПАРЛАМЕНТА (ВЕРХОВНОГО СОВЕТА РСФСР) – ВОКРУГ ТЕМПОВ РЕФОРМ И МЕТОДОВ СТРОИТЕЛЬСТВА НОВОГО ГОСУДАРСТВА, 3–4 ОКТЯБРЯ 1993 ГОДА ПЕРЕШЛО В ВООРУЖЕННОЕ СТОЛКНОВЕНИЕ И ОКОНЧИЛОСЬ ТАНКОВЫМ ОБСТРЕЛОМ РЕЗИДЕНЦИИ ПАРЛАМЕНТА – ДОМА СОВЕТОВ (БЕЛОГО ДОМА). УКАЗАННЫЕ СОБЫТИЯ ЯВЛЯЮТСЯ ПРИМЕРОМ ...**

- А) экономического кризиса
- Б) политического кризиса
- В) национального конфликта
- Г) этнополитического конфликта

**94. КАКИМИ ИЗ ПЕРЕЧИСЛЕННЫХ ВИДОВ ДЕЯТЕЛЬНОСТИ НЕ МОЖЕТ ЗАНИМАТЬСЯ ЛЕЧЕБНО-ПРОФИЛАКТИЧЕСКОЕ УЧРЕЖДЕНИЕ?**

- А) оказание пациентам хозрасчетных медицинских услуг
- Б) оказание медицинской помощи пациентам по договорам добровольного медицинского страхования
- В) приобретение и хранение лекарственных средств
- Г) реализация лекарственных средств пациентам медицинской организации

**95. РАВНОВЕСНАЯ ЦЕНА УСТАНАВЛИВАЕТСЯ НА РЫНКЕ, КОГДА...**

- А) Спрос превышает предложение.
- Б) Предложение превышает спрос.
- В) Спрос и предложение равны.
- Г) Спрос меньше предложения.

**96. В СОКРАЩЕНИИ СРЕДНИХ ВАЛОВЫХ ИЗДЕРЖЕК СТОМАТОЛОГИЧЕСКОГО УЧРЕЖДЕНИЯ ПРИ УВЕЛИЧЕНИИ ЧИСЛА ОБСЛУЖИВАЕМЫХ ПАЦИЕНТОВ ПРОЯВЛЯЕТСЯ:**

- А) Закон убывающей отдачи
- Б) Отрицательный эффект масштаба
- В) Положительный эффект масштаба
- Г) Постоянный эффект масштаба

**97. ОТМЕТЬТЕ НОМЕР СЛОВА С УДАРЕНИЕМ НА ПЕРВОМ СЛОГЕ:**

- А) арест
- Б) кухонный;
- В) донельзя;
- Г) алфавит

**98. ПОНЯТИЕ “ИНФОРМИРОВАННОЕ СОГЛАСИЕ” ВКЛЮЧАЕТ В СЕБЯ ВСЕ, КРОМЕ:**

- А) информации о цели предполагаемого вмешательства
- Б) информации о характере предполагаемого вмешательства
- В) информации о связанном с вмешательством риске

Г) информации о несомненном приоритете пользы вмешательства по сравнению с возможным риском

**99. КОММУНИКАЦИЯ В МЕНЕДЖМЕНТЕ – ЭТО:**

- А) обмен информацией и ее смысловым содержанием между людьми
- Б) система связей между организациями
- В) система взаимосвязей между людьми и организациями
- Г) система взаимосвязей между вербальной и невербальной информацией

**100. КАК НАЗЫВАЕТСЯ СПОСОБ СУЩЕСТВОВАНИЯ ЧЕЛОВЕКА В РЕАЛЬНОМ МИРЕ?**

- А) деятельность
- Б) фантазия
- В) дискуссия
- Г) вероятность

**ВАРИАНТ № 7**

**1. У ДЕТЕЙ ДО 3-Х ЛЕТ КАРИЕСОМ ЧАЩЕ ПОРАЖАЮТСЯ**

- А) резцы верхней челюсти
- Б) моляры верхней челюсти
- В) моляры нижней челюсти
- Г) резцы нижней челюсти

**2. ПРИ СИСТЕМНОЙ ГИПОПЛАЗИИ ЭМАЛИ ПОРАЖАЮТСЯ**

- А) зубы одного периода формирования
- Б) временные и постоянные резцы
- В) зубы антагонисты
- Г) только первые моляры

**3. ЛОСКУТ НА ПИТАЮЩЕЙ НОЖКЕ СОСТОИТ ИЗ**

- А) кожи и подкожно-жировой клетчатки
- Б) расщепленной кожи
- В) кожи и мышцы
- Г) кожи, мышцы и кости

**4. СВОБОДНАЯ ПЕРЕСАДКА ЖИРОВОЙ ТКАНИ ПРИМЕНЯЕТСЯ ПРИ**

- А) контурной пластике
- Б) замещении дефектов кожи
- В) миопластике
- Г) хейлопластике

**5. АНОМАЛИЯ ОККЛЮЗИИ ПЕРЕДНИХ ЗУБОВ В ВЕРТИКАЛЬНОЙ ПЛОСКОСТИ**

- А) обратная резцовая дизокклюзия
- Б) сагиттальная резцовая дизокклюзия
- В) вертикальная резцовая дизокклюзия
- Г) дистальная



**6. УМЕНЬШЕНИЕ МЕЗИОДИСТАЛЬНЫХ РАЗМЕРОВ**

- А) гиподентия
- Б) микродентия
- В) гиперодентия
- Г) транспозиция

**7. ПРОТИВОПОКАЗАНИЕМ К ПРИМЕНЕНИЮ КОНСОЛЬНЫХ ПРОТЕЗОВ ЯВЛЯЕТСЯ ОДИНОЧНЫЙ ДЕФЕКТ В ГРУППЕ**

- А) резцов верхней челюсти
- Б) резцов нижней челюсти
- В) премоляров верхней челюсти
- Г) премоляров нижней челюсти

**8. ЭЛАСТИЧНЫЕ АКРИЛОВЫЕ МАТЕРИАЛЫ ДЛЯ ДВУХСЛОЙНЫХ БАЗИСОВ ОБЛАДАЮТ**

- А) незначительной степенью усадки
- Б) повышенной степенью твердости
- В) длительным сохранением эластичности
- Г) химическим соединением с жестким акриловым базисом протеза

**9. ЭЛАСТИЧНЫЕ АКРИЛОВЫЕ МАТЕРИАЛЫ ДЛЯ ДВУХСЛОЙНЫХ БАЗИСОВ ОБЛАДАЮТ**

- А) длительны сохранением эластичности
- Б) потерей эластичности вследствие вымывания пластификатора
- В) незначительной степенью усадки
- Г) повышенной степенью твердости

**10. ОРИЕНТИРОМ ДЛЯ РАССТАНОВКИ ЦЕНТРАЛЬНЫХ РЕЗЦОВ В/Ч, ЯВЛЯЕТСЯ**

- А) уздечка языка
- Б) центр лица
- В) уздечка верхней губы
- Г) уздечка нижней губы

**11. ОККЛЮЗИОННУЮ ПОВЕРХНОСТЬ ВОСКОВОГО ВАЛИКА ВО ФРОНТАЛЬНОМ УЧАСТКЕ ПРИ ОПРЕДЕЛЕНИИ ЦЕНТРАЛЬНОГО СООТНОШЕНИЯ ЧЕЛЮСТЕЙ ФОРМИРУЮТ ПАРАЛЛЕЛЬНО ЛИНИИ**

- А) зрачковой
- Б) носовой
- В) ушной
- Г) зубной

**12. МЕТОД ФУНКЦИОНАЛЬНОГО ИССЛЕДОВАНИЯ МЫШЕЧНОЙ СИСТЕМЫ НА ОСНОВЕ ГРАФИЧЕСКОЙ РЕГИСТРАЦИИ БИОПОТЕНЦИАЛОВ МЫШЦ НАЗЫВАЕТСЯ**

- А) электромиография
- Б) реопародонтография

- В) миотонометрия
- Г) мастикациография

**13. ПОСЛЕ РАБОЧЕГО ДНЯ, В ТЕЧЕНИЕ КОТОРОГО ИМЕЛ МЕСТО КОНТАКТ РУК С ХЛОРНЫМИ ПРЕПАРАТАМИ, КОЖУ ОБРАБАТЫВАЮТ ВАТНЫМ ТАМПОНОМ, СМОЧЕННЫМ**

- А) 70% раствором медицинского спирта
- Б) 2% раствором перекиси водорода
- В) 0,05% раствором хлоргексидина
- Г) 1% раствором гипосульфита натрия

**14. РАБОТНИКАМ, ЗАНЯТЫМ ПРИГОТОВЛЕНИЕМ И ПРИМЕНЕНИЕМ АМАЛЬГАМЫ, ДОЛЖНЫ ВЫДАВАТЬСЯ**

- А) хирургические халаты без карманов
- Б) медицинские халаты без воротников
- В) хирургические халаты с карманами
- Г) одноразовые медицинские шапочки

**15. РЕНТГЕНОВСКИЙ АППАРАТ МОЖЕТ БЫТЬ УСТАНОВЛЕН В ОТДЕЛЬНОМ ПОМЕЩЕНИИ, ПЛОЩАДЬ КОТОРОГО ДОЛЖНА БЫТЬ НЕ МЕНЕЕ (кв.м)**

- А) 9
- Б) 8
- В) 6
- Г) 11

**16. ДЛЯ ВЕСТИБУЛЯРНОЙ И ОРАЛЬНОЙ ПОВЕРХНОСТЕЙ МОЛЯРОВ И ТРУДНОДОСТУПНЫХ УЧАСТКОВ ПОВЕРХНОСТЕЙ КОРНЕЙ ИСПОЛЬЗУЕТСЯ КЮРЕТА ГРЕЙСИ**

- А) 7/8
- Б) 3/4
- В) 11/12
- Г) 13/14

**17. ДЛЯ РАБОТЫ В ОБЛАСТИ ФУРКАЦИИ КОРНЕЙ ПРИМЕНЯЮТ КЮРЕТЫ**

- А) Vision
- Б) Грейси
- В) фуркационные
- Г) Лангера

**18. КЮРЕТАЖ ПАРОДОНТАЛЬНОГО КАРМАНА ОБЕСПЕЧИВАЕТ УДАЛЕНИЕ**

- А) поддесневого зубного камня
- Б) поддесневого зубного камня, грануляций, эпителия десневой борозды
- В) наддесневого зубного камня, грануляций, эпителия десневой борозды
- Г) поддесневого зубного камня грануляций,

**19. ОБЖИГ ФАРФОРОВЫХ КОМПОНЕНТОВ ПРОИЗВОДИТСЯ**

- А) на водяной бане
- Б) при атмосферном давлении
- В) пламенем бензиновой горелки
- Г) в вакууме

**20. «КАПЮШОН» НАД РЕТИНИРОВАННЫМ И ДИСТОПИРОВАННЫМ ЗУБОМ СОДЕРЖИТ**

- А) слизистую оболочку, подслизистый слой, надкостницу и мышечные волокна
- Б) только слизистую оболочку
- В) слизистую оболочку, подслизистый слой
- Г) слизистую оболочку, подслизистый слой, надкостницу

**21. В НОРМЕ ПРИ АУСКУЛЬТАЦИИ ВНЧС ОПРЕДЕЛЯЕТСЯ**

- А) явлений хруст
- Б) шелканье
- В) отсутствие каких-либо звуковых
- Г) крепитация

**22. ХРОНИЧЕСКИЙ ВОСПАЛИТЕЛЬНЫЙ ПРОЦЕСС В ПЕРИАПИКАЛЬНЫХ ТКАНЯХ ЗУБА ПРИВОДИТ К ФОРМИРОВАНИЮ**

- А) амелобластомы
- Б) кератокисты
- В) фолликулярной кисты
- Г) радикулярной кисты

**23. ПРЕДРАСПОЛАГАЮЩИЙ ФАКТОР ОДОНТОГЕННОГО ВЕРХНЕЧЕЛЮСТНОГО СИНУСИТА**

- А) окклюзионная травма моляров верхней челюсти
- Б) склеротический тип строения верхнечелюстной пазухи
- В) глубокое преддверие рта в области боковой группы зубов
- Г) близость верхушек корней моляров и премоляров верхней челюсти и дна верхнечелюстной пазухи

**24. СИМПТОМ, ПОЗВОЛЯЮЩИЙ ДИФФЕРЕНЦИРОВАТЬ ОСТЕОМИЕЛИТ В ОСТРОЙ СТАДИИ ОТ ПЕРИОСТИТА НИЖНЕЙ ЧЕЛЮСТИ**

- А) Герке
- Б) Воскресенского
- В) Венсана
- Г) Пастернацкого

**25. ФОЛЛИКУЛЯРНУЮ КИСТУ НЕОБХОДИМО ДИФФЕРЕНЦИРОВАТЬ**

- А) одонтомой
- Б) амелобластомой
- В) твердой одонтомой
- Г) цементомой

**26. КИСТА ЧЕЛЮСТИ**

- А) соединительнотканная опухоль
- Б) опухолеподобное образование
- В) эпителиальная опухоль
- Г) стадия развития инфильтрата

**27. ПАЛАТОККЛЮЗИЯ ОТНОСИТСЯ К АНОМАЛИЯМ ОККЛЮЗИИ В НАПРАВЛЕНИИ**

- А) вертикальном
- Б) трансверсальном
- В) сагиттальном
- Г) сагиттальном и вертикальном

**28. В НОРМЕ НИЖНИЕ ЦЕНТРАЛЬНЫЕ РЕЗЦЫ ИМЕЮТ**

- А) контактируют с боковыми резцами верхней
- Б) по 2 антагониста
- В) контактируют с клыками верхней челюсти
- Г) челюсти по 1 антагонисту

**29. ЩЕЧНЫЕ БУГОРКИ НИЖНИХ БОКОВЫХ ЗУБОВ В НОРМЕ КОНТАКТИРУЮТ С(СО)**

- А) вестибулярными поверхностями верхних
- Б) щечными бугорками верхних
- В) небными бугорками верхних
- Г) продольными фиссурами верхних

**30. РЕЗЦЫ ВЕРХНЕЙ ЧЕЛЮСТИ В НОРМЕ КОНТАКТИРУЮТ С РЕЗЦАМИ НИЖНЕЙ ЧЕЛЮСТИ**

- А) режущим краем
- Б) небной поверхностью
- В) вестибулярной поверхностью
- Г) аппроксимальной поверхностью

**31. БАЗАЛЬНАЯ ДУГА НИЖНЕЙ ЧЕЛЮСТИ**

- А) больше альвеолярной дуги
- Б) меньше альвеолярной дуги на 5 мм
- В) равна альвеолярной дуге
- Г) меньше альвеолярной дуги на 3 мм

**32. ПРИ ПРОВЕДЕНИИ КОНТРОЛЯ ЗА ПРАВИЛЬНОСТЬЮ ВЕДЕНИЯ ЛИСТКА ЕЖЕДНЕВНОГО УЧЕТА РАБОТЫ ВРАЧА-СТОМАТОЛОГА СТОМАТОЛОГИЧЕСКОЙ ПОЛИКЛИНИКИ, ОТДЕЛЕНИЯ, КАБИНЕТА (ФОРМА №037/У-88) РУКОВОДИТЕЛЬ СОПОСТАВЛЯЕТ ЗАПИСИ**

- А) с медицинской картой стоматологического больного
- Б) с клиническими рекомендациями
- В) со стандартом
- Г) с программой государственных гарантий на оказание медицинской помощи

**33. ПЕРЕЧЕНЬ МЕДИЦИНСКИХ ДОКУМЕНТОВ В СТОМАТОЛОГИИ РЕГЛАМЕНТИРУЕТСЯ**

- А) главным врачом организации
- Б) главным специалистом региона
- В) Министерством Здравоохранения РФ
- Г) Министерством Здравоохранения региона

**34. ДВЕ СВОДНЫЕ ВЕДОМОСТИ УЧЕТА РАБОТЫ ВРАЧА - СТОМАТОЛОГА СТОМАТОЛОГИЧЕСКОЙ ПОЛИКЛИНИКИ, ОТДЕЛЕНИЯ, КАБИНЕТА, (ФОРМА N 039-2/У-88) НА ОДНОГО ВРАЧА ЗАВОДЯТСЯ В СЛУЧАЕ ОКАЗАНИЯ СТОМАТОЛОГИЧЕСКОЙ ПОМОЩИ**

- А) работающим и пенсионерам
- Б) женщинам и мужчинам
- В) медицинским работникам
- Г) взрослым и детям

**35. ДНЕВНИК УЧЕТА РАБОТЫ ВРАЧА-СТОМАТОЛОГА ОРТОДОНТА (ФОРМА №039-3/у) ПРЕДНАЗНАЧЕН ДЛЯ**

- А) контроля качества
- Б) планирования времени работы
- В) учета работы за один день
- Г) отчета перед ФОМС

**36. ДНЕВНИК УЧЕТА РАБОТЫ ВРАЧА-СТОМАТОЛОГА ОРТОДОНТА (ФОРМА №039-3/у) ЗАПОЛНЯЕТСЯ**

- А) регистратором
- Б) врачом-ортодонтом
- В) медсестрой
- Г) статистиком

**37. ДНЕВНИК УЧЕТА РАБОТЫ ВРАЧА-СТОМАТОЛОГА ОРТОДОНТА (ФОРМА №039-3/у) ЗАПОЛНЯЕТСЯ НА ОСНОВАНИИ**

- А) записей в медицинской карте стоматологического больного
- Б) талона учета амбулаторного пациента
- В) листка нетрудоспособности
- Г) сводной ведомости учета работы врача-стоматолога

**38. ПАТОГНОМОНИЧНЫМ РЕНТГЕНОЛОГИЧЕСКИМ СИМПТОМОМ ХРОНИЧЕСКОГО НЕСПЕЦИФИЧЕСКОГО ПАРЕНХИМАТОЗНОГО ПАРОТИТА ЯВЛЯЕТСЯ**

- А) сужение основного выводного протока
- Б) наличие округлых полостей вместо протоков III-IV порядка
- В) тень конкремента в области выводного протока
- Г) сужение всех протоков

**39. ПРОВЕДЕНИЕ КОНТРАСТНОЙ РЕНТГЕНОГРАФИИ ПРИ**

**ХРОНИЧЕСКОМ НЕСПЕЦИФИЧЕСКОМ ПАРЕНХИМАТОЗНОМ ПАРОТИТЕ ПОКАЗАНО**

- А) в период ремиссии
- Б) в период обострения
- В) в период активного роста ребенка
- Г) не показано

**40. ДЛЯ ПОВЕРХНОСТНОГО КАРИЕСА ХАРАКТЕРНЫ СИМПТОМЫ**

- А) боль при зондировании стенок кариозной полости
- Б) боль при зондировании по дну кариозной полости в одной точке
- В) зондирование безболезненно
- Г) зондирование болезненно по всему дну кариозной полости

**41. БОЛЕВЫЕ ОЩУЩЕНИЯ ПРИ ЗОНДИРОВАНИИ ПО ЭМАЛЕВО-ДЕНТИННОЙ ГРАНИЦЕ ХАРАКТЕРНЫ ДЛЯ**

- А) кариеса в стадии пятна
- Б) среднего кариеса
- В) глубокого кариеса
- Г) хронического пульпита

**42. АТИПИЧНАЯ ФОРМА МНОГОФОРМНОЙ ЭКССУДАТИВНОЙ ЭРИТЕМЫ НАЗЫВАЕТСЯ СИНДРОМОМ**

- А) Стивенса-Джонсона
- Б) Бехчета
- В) Шегрена
- Г) Папийон-Лефевра

**43. НАИБОЛЕЕ ЧАСТОЙ ПРИЧИНОЙ ОСТРЫХ ЛИМФАДЕНИТОВ ЧЕЛЮСТНО-ЛИЦЕВОЙ ОБЛАСТИ У ДЕТЕЙ 6 - 8 ЛЕТ ЯВЛЯЕТСЯ ИНФЕКЦИЯ**

- А) тонзилогенная
- Б) одонтогенная от моляров верхней челюсти
- В) отогенная
- Г) одонтогенная от моляров нижней челюсти

**44. У ДЕТЕЙ 2-3 ЛЕТ СРЕДИ УКАЗАННЫХ ПРИЧИН ОСТРЫХ ЛИМФАДЕНИТОВ ЧЕЛЮСТНО-ЛИЦЕВОЙ ОБЛАСТИ ПРЕОБЛАДАЕТ ИНФЕКЦИЯ**

- А) ОРВИ
- Б) посттравматическая
- В) одонтогенная от резцов верхней челюсти
- Г) одонтогенная от резцов нижней челюсти

**45. МИНЕРАЛИЗАЦИЯ ВРЕМЕННЫХ ЗУБОВ НАЧИНАЕТСЯ**

- А) во II полугодии после рождения
- Б) в I половине внутриутробного развития
- В) в I полугодии после рождения
- Г) в II половине внутриутробного развития

**46. ДЛЯ ДЕТЕЙ ПЕРВЫХ МЕСЯЦЕВ ЖИЗНИ ХАРАКТЕРНЫ ЗАБОЛЕВАНИЯ**

- А) ХРАС (хронический рецидивирующий афтозный стомат)
- Б) афты Беднара
- В) МЭЭ (многоформная экссудативная эритема)
- Г) хейлиты

**47. ДЛЯ ДЕТЕЙ ЯСЕЛЬНОГО ВОЗРАСТА ХАРАКТЕРНЫ ЗАБОЛЕВАНИЯ**

- А) ОГС (острый герпетический стоматит)
- Б) афты Беднара
- В) ХРАС (хронический рецидивирующий афтозный стомат)
- Г) МЭЭ (многоформная экссудативная эритема)

**48. ДЛЯ ДЕТЕЙ ПОДРОСТКОВОГО ВОЗРАСТА ХАРАКТЕРНЫ ЗАБОЛЕВАНИЯ**

- А) МЭЭ (многоформная экссудативная эритема)
- Б) ОГС (острый герпетический стоматит)
- В) кожный рог
- Г) кандидоз

**49. КОРНИ ПРЕМОЛЯРОВ ЗАКАНЧИВАЮТ СВОЕ ФОРМИРОВАНИЕ К**

- А) 10 годам
- Б) 12 годам
- В) 13 годам
- Г) 15 годам

**50. ТОЛЩИНА ЭМАЛИ ПОСЛЕ ПРОРЕЗЫВАНИЯ ЗУБА С УВЕЛИЧЕНИЕМ ВОЗРАСТА РЕБЕНКА**

- А) уменьшается в результате физиологического стирания
- Б) увеличивается в результате функционирования энамелобластов
- В) не изменяется, т.к. энамелобласты после формирования коронки отсутствуют
- Г) увеличивается в результате проведения реминерализующей терапии

**51. ТРАНСВЕРЗАЛЬНАЯ ОККЛЮЗИОННАЯ КРИВАЯ ПО ИМЕНИ АВТОРА НАЗЫВАЕТСЯ «КРИВАЯ...»**

- А) Шпее
- Б) Уилсона
- В) Бенетта
- Г) Хантера

**52. ВЕДУЩУЮ РОЛЬ В ПАТОГЕНЕЗЕ ОГС (остром герпетическом стоматите) ИГРАЕТ**

- А) снижение уровня иммунитета
- Б) контакт с больным
- В) недавно перенесенное ОРЗ
- Г) возраст ребенка

**53. ПРОТИВОПОКАЗАНИЕМ К ПРОВЕДЕНИЮ ОПЕРАЦИИ У РЕБЕНКА В ПОЛИКЛИНИКЕ ПОД НАРКОЗОМ ЯВЛЯЕТСЯ**

- А) эпилепсия в анамнезе
- Б) заболевание ЦНС
- В) острая респираторно-вирусная инфекция
- Г) лекарственная аллергия на местные анестетики

**54. К КОНЦУ ПЕРВОГО ГОДА У ЗДОРОВОГО РЕБЕНКА ДОЛЖНО ПРОРЕЗАТЬСЯ ЗУБОВ НЕ МЕНЕЕ**

- А) 6
- Б) 4
- В) 8
- Г) 10

**55. ОСНОВНОЙ ЖАЛОБОЙ ПРИ ПЕРЕЛОМЕ СКУЛОГЛАЗНИЧНОГО КОМПЛЕКСА ЯВЛЯЕТСЯ**

- А) кровотечение из носового хода на стороне поражения
- Б) нарушение смыкания зубных рядов
- В) возникновение периодических приступов головокружения и тошноты
- Г) двоение в глазах при взгляде в сторону

**56. ЧЕЛЮСТНО-ЯЗЫЧНЫЙ ЖЕЛОБОК ПОДЪЯЗЫЧНОГО ПРОСТРАНСТВА НАХОДИТСЯ**

- А) в заднебоковом отделе подъязычной области
- Б) на уровне резцов нижней челюсти и кончика языка
- В) между выводными протоками поднижнечелюстной слюнной железы
- Г) между корнем языка и крыловидно-нижнечелюстной складкой

**57. ОТКРЫТЫЙ ПРИКУС И СМЕЩЕНИЕ ПОДБОРОДКА К ПЕРЕДИ НАБЛЮДАЮТСЯ У БОЛЬНОГО ПРИ**

- А) двустороннем вывихе ВНЧС
- Б) двустороннем переломе мыщелкового отростка
- В) одностороннем переломе мыщелкового отростка
- Г) двустороннем переломе нижней челюсти в области премоляров

**58. ОСНОВНЫМ СИМПТОМОМ ПЕРЕЛОМА ВЕРХНЕЙ ЧЕЛЮСТИ ЯВЛЯЕТСЯ**

- А) патологическая подвижность верхнечелюстных костей
- Б) носовое кровотечение
- В) ограничение открывания рта
- Г) разрыв слизистой оболочки в области альвеолярного отростка

**59. ОСНОВНЫМИ ЭТИОЛОГИЧЕСКИМИ ФАКТОРАМИ В ВОЗНИКНОВЕНИИ ПРЕДРАКА ЯВЛЯЮТСЯ**

- А) хроническая травма слизистой оболочки полости рта и вредные привычки
- Б) вторичная адентия и несостоятельные ортопедические конструкции
- В) острые воспалительные процессы мягких тканей лица
- Г) острые воспалительные процессы костей лицевого скелета



**60. В ПАТОГЕНЕЗЕ ФОЛЛИКУЛЯРНЫХ КИСТ ЗНАЧЕНИЕ ИМЕЕТ**

- А) повреждение зубного фолликула
- Б) порочное развитие зубного фолликула
- В) гипоплазия эмали
- Г) флюороз

**61. РОТОВОЕ ДЫХАНИЕ ОКАЗЫВАЕТ ВЛИЯНИЕ НА**

- А) форму зубов
- Б) размеры зубов
- В) положение уздечки верхней губы
- Г) положение языка

**62. ГИПЕРТРОФИЯ НЕБНЫХ МИНДАЛИН И АДЕНОИДЫ НИЖНИХ НОСОВЫХ РАКОВИН ПРИВОДЯТ К ФОРМИРОВАНИЮ**

- А) глубокой резцовой окклюзии
- Б) мезиальной окклюзии
- В) палатиноокклюзии
- Г) обратной резцовой окклюзии

**63. К ЛИЦЕВЫМ ПРИЗНАКАМ ПРИ СИНДРОМЕ CROUSON ОТНОСЯТ**

- А) чрезмерное развитие нижней челюсти
- Б) резкое недоразвитие среднего отдела лица
- В) чрезмерное развитие верхней челюсти
- Г) резкое недоразвитие верхнего участка лица

**64. РЕЗКОЕ НЕДОРАЗВИТИЕ СРЕДНЕГО ОТДЕЛА ЛИЦА ОТМЕЧАЕТСЯ ПРИ**

- А) синдром Crouson
- Б) краниоклюичный дизостоз
- В) синдром Франческетти
- Г) гипогидротическая эктодермальная дисплазия

**65. УДЛИНЕННОЕ ЛИЦО – СЛЕДСТВИЕ**

- А) чрезмерного горизонтального роста челюстей
- Б) чрезмерного вертикального роста челюстей
- В) нейтрального роста
- Г) недоразвития верхней челюсти

**66. ПРИЗНАКИ ДЛИННОГО ЛИЦА ХАРАКТЕРНЫ ДЛЯ НАПРАВЛЕНИЯ РОСТА**

- А) вышеперечисленных
- Б) горизонтального
- В) вертикального
- Г) нейтрального

**67. ПРИЧИНА МИКРОДЕНТИИ**

- А) нарушение функции глотания

- Б) низкое прикрепление уздечки верхней губы
- В) свехкомплектный зуб
- Г) генетически детерминированный фактор

**68. АНОМАЛИИ ОККЛЮЗИИ В ТРАНСВЕРСАЛЬНОЙ ПЛОСКОСТИ:**

- А) мезиальная окклюзия
- Б) палатиноокклюзия
- В) глубокая резцовая окклюзия
- Г) биальвеолярная протрузия

**69. УДАЛЕНИЕ ТВЕРДЫХ ЗУБНЫХ ОТЛОЖЕНИЙ ОТНОСИТСЯ К МЕТОДАМ ПРОФЕССИОНАЛЬНОЙ ГИГИЕНЫ И ОСУЩЕСТВЛЯЕТСЯ ПЕРСОНАЛОМ**

- А) врачом-стоматологом-терапевтом
- Б) средним медицинским
- В) младшим медицинским
- Г) врачом-стоматологом-хирургом

**70. УДАЛЕНИЕ ТВЕРДЫХ ЗУБНЫХ ОТЛОЖЕНИЙ ОТНОСИТСЯ К МЕТОДАМ**

- А) профессиональной гигиены
- Б) индивидуальной гигиены
- В) чистки зубов
- Г) лечения пародонтитов

**71. ДЛЯ ЛЕЧЕНИЯ ОЧАГОВОЙ ДЕМИНЕРАЛИЗАЦИИ ЭМАЛИ ИСПОЛЬЗУЮТСЯ ПРЕПАРАТЫ**

- А) витамины
- Б) растительного происхождения
- В) кальция и фториды
- Г) пищевые добавки

**72. ПРИ ФЛЮОРОЗЕ ИСПОЛЬЗУЮТСЯ ПРЕПАРАТЫ НА ОСНОВЕ**

- А) витаминов
- Б) компонентов растительного происхождения
- В) фторидов
- Г) кальция

**73. ПОЛОСКАНИЕ РАСТВОРОМ ФТОРИДА НАТРИЯ В КОНЦЕНТРАЦИИ 0,05% ПРОВОДИТСЯ С ЧАСТОТОЙ**

- А) 1 раз в 2 недели
- Б) 1 раз в неделю
- В) 1 раз в день
- Г) 1 раз в полгода

**74. ДЛЯ ПРОВЕДЕНИЯ РЕМИНЕРАЛИЗУЮЩЕЙ ТЕРАПИИ ИСПОЛЬЗУЮТ РАСТВОР**

- А) глюконата кальция 10%

- Б) глюконата калия 5%
- В) хлоргексидина 0.05%
- Г) фторида натрия 6%

**75. К МЕТОДАМ ПРОФИЛАКТИКИ ГАЛИТОЗА ОТНОСЯТ**

- А) устранение патологических очагов в полости рта
- Б) миогимнастику
- В) постуральный анализ
- Г) ношение съемных ортодонтических аппаратов

**76. К МЕТОДУ ЛЕЧЕНИЯ ПСЕВДОГАЛИТОЗА ОТНОСЯТ**

- А) оказание психологической помощи
- Б) обучение индивидуальной гигиене
- В) устранение патологических очагов в полости рта
- Г) гемисекция

**77. ПРИ ПЛОМБИРОВАНИИ КОМПОЗИЦИОННЫМИ МАТЕРИАЛАМИ СКОС ЭМАЛИ ФОРМИРУЮТ С ЦЕЛЬЮ**

- А) химической связи композиционного материала с эмалью
- Б) увеличения площади сцепления
- В) равномерного распределения нагрузки на ткани зуба
- Г) улучшения полирования композита

**78. ОСНОВНАЯ ЦЕЛЬ ПРИМЕНЕНИЯ ФЛОССОВ - УДАЛЕНИЕ ЗУБНОГО НАЛЕТА С ПОВЕРХНОСТЕЙ**

- А) аппроксимальных
- Б) вестибулярных
- В) оральных
- Г) жевательных

**79. ЗУБНЫЕ ЩЕТКИ ПРИМЕНЯЮТ С ЦЕЛЬЮ УДАЛЕНИЯ**

- А) пигментированного налета
- Б) твердых зубных отложений
- В) мягких зубных отложений
- Г) поддесневого зубного камня

**80. УКРОЧЕННАЯ УЗДЕЧКА ЯЗЫКА ЯВЛЯЕТСЯ ПРИЧИНОЙ**

- А) нарушения глотания
- Б) задержке прорезывания постоянных зубов
- В) сужению верхнего зубного ряда
- Г) лингвоокклюзии

**81. НАИБОЛЕЕ ЭФФЕКТИВНО ИСПОЛЬЗОВАНИЕ ПРЕОРТОДОНТИЧЕСКОГО МИОТРЕЙНЕРА В ВОЗРАСТЕ (ЛЕТ)**

- А) 5-7
- Б) 10-18
- В) 18-25
- Г) 0-3

**82. ПОКАЗАНИЕ ДЛЯ ИСПОЛЬЗОВАНИЯ ПРЕОРТОДОНТИЧЕСКИХ МИОТРЕЙНЕРОВ**

- А) задержка прорезывания зубов
- Б) адентия
- В) макроденция
- Г) функциональные нарушения

**83. С ЦЕЛЬЮ СОХРАНЕНИЯ МЕСТА В ЗУБНОМ РЯДУ ПОСЛЕ РАННЕГО УДАЛЕНИЯ МОЛОЧНЫХ ЗУБОВ ИСПОЛЬЗУЮТ**

- А) мостовидный протез
- Б) профилактический пластиночный протез с искусственными зубами
- В) аппарат Френкеля
- Г) аппарат Персина

**84. ЧАСТИЧНЫЙ СЪЕМНЫЙ ПЛАСТИНОЧНЫЙ ПРОТЕЗ ИСПОЛЬЗУЕТСЯ ДЛЯ ПРОФИЛАКТИКИ**

- А) дефицита места в зубном ряду для постоянного зуба
- Б) мезиальной окклюзии
- В) вертикальной резцовой дизокклюзии
- Г) дистальной окклюзии

**85. ВЕСТИБУЛЯРНАЯ ПЛАСТИНКА ХИНЦА С НАКЛОННОЙ ПЛОСКОСТЬЮ ПРИМЕНЯЕТСЯ ПРИ**

- А) мезиальной окклюзии
- Б) ретрузии резцов верхнего зубного ряда
- В) протрузии верхних резцов
- Г) ретрузии нижних и верхних резцов

**86. ВЕСТИБУЛЯРНАЯ ПЛАСТИНКА С УПОРОМ ПРИМЕНЯЕТСЯ ДЛЯ ПРОФИЛАКТИКИ АНОМАЛИИ ОККЛЮЗИИ**

- А) мезиальной
- Б) дистальной
- В) вертикальной резцовой дизокклюзии
- Г) трансверсальной резцовой

**87. ВЕСТИБУЛЯРНАЯ ПЛАСТИНКА ХИНЦА ПРЕДУПРЕЖДАЕТ**

- А) прокладывание языка между зубными рядами
- Б) смещение нижней челюсти вперед
- В) смещение нижней челюсти назад
- Г) адентию

**88. ПРЕОРТОДОНТИЧЕСКИЙ МИОТРЕЙНЕР НЕ ПОКАЗАН ДЛЯ ПРОФИЛАКТИКИ АНОМАЛИЙ ОККЛЮЗИИ**

- А) мезиальной
- Б) дистальной
- В) трансверсальной резцовой
- Г) вертикальной резцовой дизокклюзии

**89. ПОНЯТИЕ “ИНФОРМИРОВАННОЕ СОГЛАСИЕ” ВКЛЮЧАЕТ В СЕБЯ ВСЕ, КРОМЕ:**

- А) информации о цели предполагаемого вмешательства
- Б) информации о характере предполагаемого вмешательства
- В) информации о связанном с вмешательством риске
- Г) информации о несомненном приоритете пользы вмешательства по сравнению с возможным риском

**90. КОММУНИКАЦИЯ В МЕНЕДЖМЕНТЕ – ЭТО:**

- А) обмен информацией и ее смысловым содержанием между людьми
- Б) система связей между организациями
- В) система взаимосвязей между людьми и организациями
- Г) система взаимосвязей между вербальной и невербальной информацией

**91. КАК НАЗЫВАЕТСЯ СПОСОБ СУЩЕСТВОВАНИЯ ЧЕЛОВЕКА В РЕАЛЬНОМ МИРЕ?**

- А) деятельность
- Б) фантазия
- В) дискуссия
- Г) вероятность

**92. ЧТО ЯВЛЯЕТСЯ ПРЕДМЕТОМ ФИЛОСОФИИ?**

- А) Основные свойства физических тел
- Б) Причина человеческих ошибок
- В) Мир как целое, познаваемый при помощи мышления
- Г) Игра воображения

**93. ДЛИВШЕЕСЯ С МОМЕНТА РАСПАДА СССР ПРОТИВОСТОЯНИЕ ДВУХ ВЕТВЕЙ РОССИЙСКОЙ ВЛАСТИ – ИСПОЛНИТЕЛЬНОЙ, В ЛИЦЕ ПРЕЗИДЕНТА РОССИИ БОРИСА ЕЛЬЦИНА, И ЗАКОНОДАТЕЛЬНОЙ В ВИДЕ ПАРЛАМЕНТА (ВЕРХОВНОГО СОВЕТА РСФСР) – ВОКРУГ ТЕМПОВ РЕФОРМ И МЕТОДОВ СТРОИТЕЛЬСТВА НОВОГО ГОСУДАРСТВА, 3–4 ОКТЯБРЯ 1993 ГОДА ПЕРЕШЛО В ВООРУЖЕННОЕ СТОЛКНОВЕНИЕ И ОКОНЧИЛОСЬ ТАНКОВЫМ ОБСТРЕЛОМ РЕЗИДЕНЦИИ ПАРЛАМЕНТА – ДОМА СОВЕТОВ (БЕЛОГО ДОМА). УКАЗАННЫЕ СОБЫТИЯ ЯВЛЯЮТСЯ ПРИМЕРОМ ...**

- А) экономического кризиса
- Б) политического кризиса
- В) национального конфликта
- Г) этнополитического конфликта

**94. КАКИМИ ИЗ ПЕРЕЧИСЛЕННЫХ ВИДОВ ДЕЯТЕЛЬНОСТИ НЕ МОЖЕТ ЗАНИМАТЬСЯ ЛЕЧЕБНО-ПРОФИЛАКТИЧЕСКОЕ УЧРЕЖДЕНИЕ?**

- А) оказание пациентам хозрасчетных медицинских услуг
- Б) оказание медицинской помощи пациентам по договорам добровольного медицинского страхования

- В) приобретение и хранение лекарственных средств
- Г) реализация лекарственных средств пациентам медицинской организации

**95. РАВНОВЕСНАЯ ЦЕНА УСТАНОВЛИВАЕТСЯ НА РЫНКЕ, КОГДА...**

- А) Спрос превышает предложение.
- Б) Предложение превышает спрос.
- В) Спрос и предложение равны.
- Г) Спрос меньше предложения.

**96. В СОКРАЩЕНИИ СРЕДНИХ ВАЛОВЫХ ИЗДЕРЖЕК СТОМАТОЛОГИЧЕСКОГО УЧРЕЖДЕНИЯ ПРИ УВЕЛИЧЕНИИ ЧИСЛА ОБСЛУЖИВАЕМЫХ ПАЦИЕНТОВ ПРОЯВЛЯЕТСЯ:**

- А) Закон убывающей отдачи
- Б) Отрицательный эффект масштаба
- В) Положительный эффект масштаба
- Г) Постоянный эффект масштаба

**97. ОТМЕТЬТЕ НОМЕР СЛОВА С УДАРЕНИЕМ НА ПЕРВОМ СЛОГЕ:**

- А) арест
- Б) кухонный;
- В) донельзя;
- Г) алфавит

**98. ВЫБЕРИТЕ ПРАВИЛЬНОЕ ОПРЕДЕЛЕНИЕ.**

- А) Публицистический стиль – это стиль общественно-политической литературы, периодической печати, ораторской речи. Он призван воздействовать на массы, призывать их к действию, сообщать информацию.
- Б) Публицистический стиль – это стиль научных статей, докладов, монографий, которые точно и полно разъясняют закономерности развития природы и общества.
- В) Публицистический стиль – это стиль художественных произведений, романов, повестей, рассказов, которые воздействуют на общественное мнение.
- Г) Публицистический стиль – это стиль официально-правовых документов, которому свойственно обязательное наличие внешней формы.

**99. ПРОФЕССИОНАЛЬНЫЕ ВРЕДНОСТИ В РАБОТЕ МЕДИЦИНСКОГО ПЕРСОНАЛА ОБУСЛОВЛЕННЫ В ПЕРВУЮ ОЧЕРЕДЬ...**

- А) особенностями технологии лечения
- Б) особенностями режима труда и отдыха
- В) планировкой лечебных учреждений
- Г) используемым лечебно-диагностическим оборудованием

**100. МЕДИЦИНСКАЯ АППАРАТУРА В СТОМАТОЛОГИЧЕСКОМ УЧРЕЖДЕНИИ РАССЧИТАНА НА ДЕСЯТЬ ЛЕТ ЭКСПЛУАТАЦИИ. СКОЛЬКО ПРОЦЕНТОВ ОТ ЕЁ ПЕРВОНАЧАЛЬНОЙ СТОИМОСТИ БУДЕТ НАКОПЛЕНО В АМОРТИЗАЦИОННОМ ФОНДЕ ЧЕРЕЗ ШЕСТЬ ЛЕТ?**

- А) 40%
- Б) 6%

- В) 60%
- Г) 10%

### Вариант №8

#### **1. ДЕФОРМАЦИЯ КОСТНЫХ СУСТАВНЫХ ЭЛЕМЕНТОВ ВНЧС НА РЕНТГЕНОГРАММЕ ЯВЛЯЕТСЯ ДИАГНОСТИЧЕСКИМ ПРИЗНАКОМ**

- А) остеоартроза
- Б) острого неспецифического артрита
- В) синдрома болевой дисфункции
- Г) вывиха ВНЧС

#### **2. ПРИ ОСТЕОАРТРОЗЕ ВНЧС РЕНТГЕНОЛОГИЧЕСКИ ОПРЕДЕЛЯЕТСЯ**

- А) отсутствие суставной щели
- Б) смещение суставной головки
- В) расширение суставной щели
- Г) деформация головки мышечкового отростка

#### **3. АНАТОМИЧЕСКИЕ НАРУШЕНИЯ ВЕРХНЕЙ ЧЕЛЮСТИ ПРИ ВЕРХНЕЙ РЕТРОГНАТИИ**

- А) чрезмерное развитие
- Б) недоразвитие
- В) без нарушений
- Г) смещение кзади

#### **4. РАСЧЕТЫ СМЕЩЕНИЯ ЧЕЛЮСТЕЙ ПРИ ИХ ОСТЕОТОМИИ ВЕДУТ ПО**

- А) телерентгенограмме
- Б) ортопантограмме
- В) панорамной рентгенограмме
- Г) компьютерной томограмме

#### **5. РАСЧЕТЫ ЧЕЛЮСТЕЙ ПО ТЕЛЕРЕНТГЕНОГРАММЕ ПРОВОДИТ**

- А) хирург
- Б) ортопед
- В) терапевт
- Г) ортодонт

#### **6. РАСЧЕТ СМЕЩЕНИЯ ЧЕЛЮСТЕЙ ПРИ ИХ ОСТЕОТОМИИ ВЕДУТ ПО**

- А) артикулятору и телерентгенограмме
- Б) ортопантограмме
- В) компьютерной томограмме
- Г) панорамной рентгенограмме

#### **7. НЕДОРАЗВИТИЕ ЭМАЛИ И ДЕНТИНА ОТМЕЧАЕТСЯ ПРИ СИНДРОМЕ**

- А) Стентона-Капдепона
- Б) эктодермальной дисплазии
- В) Мелькерсона-Розенталя

Г) кошачьего крика

**8. МЕТОД ФИЗИОТЕРАПИИ НАПРАВЛЕННЫЙ НА УСКОРЕНИЕ  
КОНСОЛИДАЦИИ ОТЛОМКОВ В ПЕРВЫЕ ДНИ ПОСЛЕ ПЕРЕЛОМА  
ЧЕЛЮСТИ**

- А) массаж
- Б) парафинотерапия
- В) электрофарез с лидазой
- Г) ультрафонофарез с метилурацилом

**9. ПРИ ЛУЧЕВОЙ БОЛЕЗНИ ХИРУРГИЧЕСКОЕ ВМЕШАТЕЛЬСТВО  
МОЖНО ПРОВОДИТЬ В ПЕРИОД**

- А) любой период
- Б) мнимого благополучия
- В) первичных реакций
- Г) восстановительный период

**10. "ТРУБОЧНЫМ" СТОЛОМ НАЗЫВАЕТСЯ**

- А) диета после резекции желудка
- Б) диета при ксеростомии
- В) протертое гомогенное питание
- Г) диета при заболеваниях ЖКТ

**11. ДЛЯ ПОВЫШЕНИЯ ЭФФЕКТИВНОСТИ ПЛАСТИКИ ИСПОЛЬЗУЮТ**

- А) физиотерапию
- Б) массаж
- В) СВЧ гипертермию
- Г) криотерапию

**12. ПРИ НАРУШЕНИИ МИКРОЦИРКУЛЯЦИИ В ЛОСКУТЕ НА НОЖКЕ В  
ПОСЛЕОПЕРАЦИОННОМ ПЕРИОДЕ ПРОВОДИТСЯ**

- А) физиотерапия
- Б) криотерапия
- В) гидромассаж
- Г) электрокоагуляция

**13. АНТИМИКРОБНОЕ СРЕДСТВО, ВХОДЯЩЕЕ В СОСТАВ ЗУБНЫХ  
ПАСТ, ПРИМЕНЯЕМЫХ ПРИ ГАЛИТОЗЕ**

- А) двуокись кремния
- Б) хлоргексидин
- В) триклозан
- Г) нитрат кальция

**14. АСФИКСИЯ ОТ НАРУШЕНИЯ ПРОХОДИМОСТИ ДЫХАТЕЛЬНЫХ  
ПУТЕЙ СМЕЩЕННЫМИ ПОВРЕЖДЕННЫМИ ОРГАНАМИ**

- А) дислокационная
- Б) стенотическая
- В) обтурационная
- Г) аспирационная



**15. ДЛЯ УСКОРЕНИЯ ПРИЖИВЛЕНИЯ СВОБОДНОГО КОЖНОГО ЛОСКУТА В ПОСЛЕОПЕРАЦИОННОМ ПЕРИОДЕ ПРОВОДИТСЯ**

- А) электрокоагуляция
- Б) криотерапия
- В) гидромассаж
- Г) ГБО-терапия

**16. ПОСЛЕОПЕРАЦИОННОМ ПЕРИОДЕ ПРОВОДИТСЯ**

- А) химиотерапия
- Б) гидромассаж
- В) криотерапия
- Г) физиотерапия

**17. РАДИОИЗОТОПНОЕ СЦИНЦИОГРАФИЧЕСКОЕ ИССЛЕДОВАНИЕ ДЛЯ ОЦЕНКИ КРОВΟΣНАБЖЕНИЯ РЕВАСКУЛЯРИЗОВАННОГО ТРАНСПЛАНТАТА ВПЕРВЫЕ ПОСЛЕ ОПЕРАЦИИ ПРОВОДИТСЯ НА**

- А) 5-е сутки
- Б) 2-е сутки
- В) 3-е сутки
- Г) 4-е сутки

**18. ПРИ ПРОВЕДЕНИИ КОНТРОЛЯ ЗА ПРАВИЛЬНОСТЬЮ ВЕДЕНИЯ ЛИСТКА ЕЖЕДНЕВНОГО УЧЕТА РАБОТЫ ВРАЧА-СТОМАТОЛОГА СТОМАТОЛОГИЧЕСКОЙ ПОЛИКЛИНИКИ, ОТДЕЛЕНИЯ, КАБИНЕТА (ФОРМА №037/У-88) РУКОВОДИТЕЛЬ СОПОСТАВЛЯЕТ ЗАПИСИ**

- А) со стандартом
- Б) с клиническими рекомендациями
- В) с медицинской картой стоматологического больного
- Г) с программой государственных гарантий на оказание медицинской помощи

**19. ПЕРЕЧЕНЬ МЕДИЦИНСКИХ ДОКУМЕНТОВ В СТОМАТОЛОГИИ РЕГЛАМЕНТИРУЕТСЯ**

- А) главным специалистом региона
- Б) главным врачом организации
- В) Министерством Здравоохранения РФ
- Г) Министерством Здравоохранения региона

**20. ДВЕ СВОДНЫЕ ВЕДОМОСТИ УЧЕТА РАБОТЫ ВРАЧА - СТОМАТОЛОГА СТОМАТОЛОГИЧЕСКОЙ ПОЛИКЛИНИКИ, ОТДЕЛЕНИЯ, КАБИНЕТА, (ФОРМА N 039-2/У-88) НА ОДНОГО ВРАЧА ЗАВОДЯТСЯ В СЛУЧАЕ ОКАЗАНИЯ СТОМАТОЛОГИЧЕСКОЙ ПОМОЩИ**

- А) медицинским работникам
- Б) женщинам и мужчинам
- В) взрослым и детям
- Г) работающим и пенсионерам

**21. ДНЕВНИК УЧЕТА РАБОТЫ ВРАЧА-СТОМАТОЛОГА ОРТОДОНТА (ФОРМА №039-3/у) ПРЕДНАЗНАЧЕН ДЛЯ**

- А) отчета перед ФОМС
- Б) планирования времени работы
- В) контроля качества
- Г) учета работы за один день

**22. ДНЕВНИК УЧЕТА РАБОТЫ ВРАЧА-СТОМАТОЛОГА ОРТОДОНТА (ФОРМА №039-3/у) ЗАПОЛНЯЕТСЯ**

- А) медсестрой
- Б) регистратором
- В) врачом-ортодонтом
- Г) статистиком

**23. ДНЕВНИК УЧЕТА РАБОТЫ ВРАЧА-СТОМАТОЛОГА ОРТОДОНТА (ФОРМА №039-3/у) ЗАПОЛНЯЕТСЯ НА ОСНОВАНИИ**

- А) записей в медицинской карте стоматологического больного
- Б) талона учета амбулаторного пациента
- В) листка нетрудоспособности
- Г) сводной ведомости учета работы врача-стоматолога

**24. УГОЛ SNB В НОРМЕ СОСТАВЛЯЕТ (ГРАДУСОВ)**

- А) 80
- Б) 82
- В) 85
- Г) 74

**25. УГОЛ ANB В НОРМЕ СОСТАВЛЯЕТ (ГРАДУСОВ)**

- А) 2
- Б) 6
- В) 12
- Г) 8

**26. УГОЛ SPP\MP В НОРМЕ СОСТАВЛЯЕТ (ГРАДУСОВ)**

- А) 7
- Б) 32
- В) 15
- Г) 25

**27. УГОЛ SPP\NSL В НОРМЕ СОСТАВЛЯЕТ (ГРАДУСОВ)**

- А) 25
- Б) 7
- В) 32
- Г) 15

**28. УГОЛ MP\NSL В НОРМЕ СОСТАВЛЯЕТ (ГРАДУСОВ)**

- А) 15
- Б) 25

- В) 32
- Г) 7

**29. ИНДЕКС ТОНА В НОРМЕ**

- А) 1,33
- Б) 1,22
- В) 1,5
- Г) 1,14

**30. ПЕРЕДНИЙ ОТДЕЛ ОСНОВАНИЯ ЧЕРЕПА НА ТРГ ГОЛОВЫ В БОКОВОЙ ПРОЕКЦИИ ОБОЗНАЧАЕТСЯ**

- А) N-Se
- Б) МТ1
- В) МТ2
- Г) Мр

**31. РОТОВОЙ ТИП ДЫХАНИЯ ПРИВОДИТ К**

- А) сужению верхнего зубного ряда
- Б) формированию диастемы
- В) формированию вредной привычки
- Г) дистализации моляров верхней челюсти

**32. ГОЛОВНАЯ ШАПОЧКА С ПОДБОРОДОЧНОЙ ПРАЩОЙ ПОЗВОЛЯЕТ**

- А) сдерживать рост обеих челюстей
- Б) перемещать вперед верхний зубной ряд и верхнюю челюсть
- В) стимулировать рост нижней челюсти
- Г) сдерживать рост нижней челюсти

**33. ПО НАЗНАЧЕНИЮ АППАРАТ НОРДА**

- А) лечебный
- Б) профилактический
- В) ретенционный
- Г) комбинированный

**34. ПО НАЗНАЧЕНИЮ АППАРАТ АНДРЕЗЕНА-ГОЙПЛЯ**

- А) ретенционный
- Б) профилактический
- В) лечебный
- Г) комбинированный

**35. ГУБНОЙ БАМПЕР НЕ ИСПОЛЬЗУЮТ ДЛЯ**

- А) удлинения переднего нижнего зубного ряда
- Б) дистального смещения первых нижних моляров
- В) удлинения переднего отрезка верхнего зубного ряда
- Г) мезиального смещения нижнего зубного ряда

**36. ГУБНОЙ БАМПЕР ИСПОЛЬЗУЮТ ДЛЯ**

- А) сужения зубных рядов

- Б) мезиального смещения первых моляров
- В) уплощения переднего отрезка верхнего зубного ряда
- Г) удлинения зубных рядов

**37. АППАРАТ НОРДА ИСПОЛЬЗУЕТСЯ ДЛЯ**

- А) раскрытия небного шва
- Б) удлинения верхнего зубного ряда
- В) ротации первых верхних моляров
- Г) расширения верхнего зубного ряда только в переднем отделе

**38. АППАРАТ НАНСА ПРЕДНАЗНАЧЕН ДЛЯ**

- А) стабилизации положения моляров
- Б) вестибулярного перемещения резцов
- В) выдвижения нижней челюсти
- Г) стабилизации положения резцов

**39. АППАРАТ АНДРЕЗЕНА-ГОЙПЛЯ ДЛЯ ЛЕЧЕНИЯ ПЕРЕКРЕСТНОЙ ОККЛЮЗИИ ЯВЛЯЕТСЯ**

- А) двучелюстным, функциональным
- Б) одночелюстным, механическим
- В) одночелюстным, функциональным
- Г) двучелюстным, комбинированным

**40. РОТОВОЕ ДЫХАНИЕ ОКАЗЫВАЕТ ВЛИЯНИЕ НА**

- А) положение языка
- Б) размеры зубов
- В) положение уздечки верхней губы
- Г) форму зубов

**41. ГИПЕРТРОФИЯ НЕБНЫХ МИНДАЛИН И АДЕНОИДЫ НИЖНИХ НОСОВЫХ РАКОВИН ПРИВОДЯТ К ФОРМИРОВАНИЮ**

- А) палатиноокклюзии
- Б) мезиальной окклюзии
- В) глубокой резцовой окклюзии
- Г) обратной резцовой окклюзии

**42. К ЛИЦЕВЫМ ПРИЗНАКАМ ПРИ СИНДРОМЕ CROUSON ОТНОСЯТ**

- А) резкое недоразвитие верхнего участка лица
- Б) чрезмерное развитие нижней челюсти
- В) чрезмерное развитие верхней челюсти
- Г) резкое недоразвитие среднего отдела лица

**43. РЕЗКОЕ НЕДОРАЗВИТИЕ СРЕДНЕГО ОТДЕЛА ЛИЦА ОТМЕЧАЕТСЯ ПРИ**

- А) синдром Crouson
- Б) краниоклюничный дизостоз
- В) синдром Франческетти
- Г) гипогидротическая эктодермальная дисплазия

**44. УДЛИНЕННОЕ ЛИЦО – СЛЕДСТВИЕ**

- А) нейтрального роста
- Б) чрезмерного горизонтального роста челюстей
- В) чрезмерного вертикального роста челюстей
- Г) недоразвития верхней челюсти

**45. ПРИЗНАКИ ДЛИННОГО ЛИЦА ХАРАКТЕРНЫ ДЛЯ НАПРАВЛЕНИЯ РОСТА**

- А) вертикального
- Б) горизонтального
- В) вышеперечисленных
- Г) нейтрального

**46. ПРИЧИНА МИКРОДЕНТИИ**

- А) генетически детерминированный фактор
- Б) низкое прикрепление уздечки верхней губы
- В) свехкомплектный зуб
- Г) нарушение функции глотания

**47. АНОМАЛИИ ОККЛЮЗИИ В ТРАНСВЕРСАЛЬНОЙ ПЛОСКОСТИ:**

- А) палатиноокклюзия
- Б) мезиальная окклюзия
- В) глубокая резцовая окклюзия
- Г) биальвеолярная протрузия

**48. УДАЛЕНИЕ ТВЕРДЫХ ЗУБНЫХ ОТЛОЖЕНИЙ ОТНОСИТСЯ К МЕТОДАМ ПРОФЕССИОНАЛЬНОЙ ГИГИЕНЫ И ОСУЩЕСТВЛЯЕТСЯ ПЕРСОНАЛОМ**

- А) врачом-стоматологом-терапевтом
- Б) средним медицинским
- В) младшим медицинским
- Г) врачом-стоматологом-хирургом

**49. УДАЛЕНИЕ ТВЕРДЫХ ЗУБНЫХ ОТЛОЖЕНИЙ ОТНОСИТСЯ К МЕТОДАМ**

- А) чистки зубов
- Б) индивидуальной гигиены
- В) профессиональной гигиены
- Г) лечения пародонтитов

**50. ПРИЧИНЫ ВОЗНИКНОВЕНИЯ ГИПОПЛАЗИИ ТВЕРДЫХ ТКАНЕЙ ВРЕМЕННЫХ ЗУБОВ**

- А) нарушение внутриутробного развития зубочелюстной системы
- Б) пониженное содержание фтора в питьевой воде
- В) замедленное прорезывание зубов
- Г) кариесогенные факторы

**51. ВОЗРАСТ ДЕТЕЙ, ПРЕИМУЩЕСТВЕННО БОЛЕЮЩИХ ОСТРЫМ ГЕРПЕТИЧЕСКИМ СТОМАТИТОМ**

- А) ясельный
- Б) дошкольный
- В) младший школьный
- Г) старший школьный

**52. ВЕДУЩУЮ РОЛЬ В ПАТОГЕНЕЗЕ ОГС (остром герпетическом стоматите) ИГРАЕТ**

- А) недавно перенесенное ОРЗ
- Б) контакт с больным
- В) снижение уровня иммунитета
- Г) возраст ребенка

**53. ПРОТИВОПОКАЗАНИЕМ К ПРОВЕДЕНИЮ ОПЕРАЦИИ У РЕБЕНКА В ПОЛИКЛИНИКЕ ПОД НАРКОЗОМ ЯВЛЯЕТСЯ**

- А) эпилепсия в анамнезе
- Б) заболевание ЦНС
- В) острая респираторно-вирусная инфекция
- Г) лекарственная аллергия на местные анестетики

**54. К КОНЦУ ПЕРВОГО ГОДА У ЗДОРОВОГО РЕБЕНКА ДОЛЖНО ПРОРЕЗАТЬСЯ ЗУБОВ НЕ МЕНЕЕ**

- А) 8
- Б) 4
- В) 6
- Г) 10

**55. ОСНОВНОЙ ЖАЛОБОЙ ПРИ ПЕРЕЛОМЕ СКУЛОГЛАЗНИЧНОГО КОМПЛЕКСА ЯВЛЯЕТСЯ**

- А) кровотечение из носового хода на стороне поражения
- Б) нарушение смыкания зубных рядов
- В) возникновение периодических приступов головокружения и тошноты
- Г) двоение в глазах при взгляде в сторону

**56. ЧЕЛЮСТНО-ЯЗЫЧНЫЙ ЖЕЛОБОК ПОДЪЯЗЫЧНОГО ПРОСТРАНСТВА НАХОДИТСЯ**

- А) в заднебоковом отделе подъязычной области
- Б) на уровне резцов нижней челюсти и кончика языка
- В) между выводными протоками поднижнечелюстной слюнной железы
- Г) между корнем языка и крыловидно-нижнечелюстной складкой

**57. ОТКРЫТЫЙ ПРИКУС И СМЕЩЕНИЕ ПОДБОРОДКА К ПЕРЕДИ НАБЛЮДАЮТСЯ У БОЛЬНОГО ПРИ**

- А) двустороннем вывихе ВНЧС
- Б) двустороннем переломе мышечелкового отростка
- В) одностороннем переломе мышечелкового отростка
- Г) двустороннем переломе нижней челюсти в области премоляров

**58. ОСНОВНЫМ СИМПТОМОМ ПЕРЕЛОМА ВЕРХНЕЙ ЧЕЛЮСТИ ЯВЛЯЕТСЯ**

- А) носовое кровотечение
- Б) патологическая подвижность верхнечелюстных костей
- В) ограничение открывания рта
- Г) разрыв слизистой оболочки в области альвеолярного отростка

**59. ОСНОВНЫМИ ЭТИОЛОГИЧЕСКИМИ ФАКТОРАМИ В ВОЗНИКНОВЕНИИ ПРЕДРАКА ЯВЛЯЮТСЯ**

- А) хроническая травма слизистой оболочки полости рта и вредные привычки
- Б) вторичная адентия и несостоятельные ортопедические конструкции
- В) острые воспалительные процессы мягких тканей лица
- Г) острые воспалительные процессы костей лицевого скелета

**60. В ПАТОГЕНЕЗЕ ФОЛЛИКУЛЯРНЫХ КИСТ ЗНАЧЕНИЕ ИМЕЕТ**

- А) флюороз
- Б) порочное развитие зубного фолликула
- В) гипоплазия эмали
- Г) повреждение зубного фолликула

**61. РОТОВОЕ ДЫХАНИЕ ОКАЗЫВАЕТ ВЛИЯНИЕ НА**

- А) форму зубов
- Б) размеры зубов
- В) положение уздечки верхней губы
- Г) положение языка

**62. ГИПЕРТРОФИЯ НЕБНЫХ МИНДАЛИН И АДЕНОИДЫ НИЖНИХ НОСОВЫХ РАКОВИН ПРИВОДЯТ К ФОРМИРОВАНИЮ**

- А) глубокой резцовой окклюзии
- Б) мезиальной окклюзии
- В) палатиноокклюзии
- Г) обратной резцовой окклюзии

**63. КЛИНИЧЕСКИЕ ПРИЗНАКИ ПРИ УШИБЕ ПОСТОЯННОГО ИЛИ ВРЕМЕННОГО ЗУБА В ПЕРВЫЕ 2-3 ДНЯ ПОСЛЕ ТРАВМЫ**

- А) смещение коронки в различном направлении
- Б) болезненная перкуссия, подвижность зуба незначительная или отсутствует
- В) зуб длиннее симметричного, болезненная перкуссия
- Г) зуб короче симметричного, болезненная перкуссия

**64. ПРИ ХРОНИЧЕСКОМ ГРАНУЛИРУЮЩЕМ ПЕРИОДОНТИТЕ НА РЕНТГЕНОГРАММЕ**

- А) очаг разрежения костной ткани разных размеров без четких границ
- Б) очаг разрежения костной ткани округлой или овальной формы с четкими границами, размером до 5 мм
- В) расширение периодонтальной щели у верхушки корня зуба
- Г) очаг разрежения костной ткани округлой или овальной формы с четкими границами, размером свыше 1 см в диаметре

**65. ДЛЯ ЧЕЛЮСТНЫХ КОСТЕЙ ДЕТСКОГО ВОЗРАСТА ХАРАКТЕРНЫ СЛЕДУЮЩИЕ АНАТОМИЧЕСКИЕ ОСОБЕННОСТИ**

- А) губчатое вещество преобладает над компактным, хорошо минерализовано, слабо васкуляризировано
- Б) компактный слой преобладает над губчатым веществом, которое хорошо минерализовано, слабо васкуляризировано
- В) компактный слой преобладает над губчатым, слабо минерализован и васкуляризирован
- Г) губчатое вещество преобладает над компактным, слабо минерализовано, хорошо васкуляризировано

**66. ФОРМАЛИНОВАЯ ПРОБА ПОЛОЖИТЕЛЬНА ПРИ**

- А) пародонтите
- Б) катаральном гингивите
- В) гипертрофическом гингивите
- Г) атрофическом гингивите

**67. ДИФТЕРИЙНЫЕ ПЛЕНКИ СОДЕРЖАТ**

- А) нити псевдомицелия
- Б) фибрин и клетки возбудителя заболевания
- В) почкующиеся клетки гриба
- Г) обрывки эпителия и остатки пищи

**68. ПАТОГНОМОНИЧНЫМ РЕНТГЕНОЛОГИЧЕСКИМ СИМПТОМОМ ХРОНИЧЕСКОГО НЕСПЕЦИФИЧЕСКОГО ПАРЕНХИМАТОЗНОГО ПАРОТИТА ЯВЛЯЕТСЯ**

- А) сужение всех протоков
- Б) сужение основного выводного протока
- В) тень конкремента в области выводного протока
- Г) наличие округлых полостей вместо протоков III-IV порядка

**69. ОБРАЗОВАНИЕ ПУЗЫРЬКОВ НА КОЖЕ ЛИЦА ХАРАКТЕРНО ПРИ**

- А) лейкоплакии
- Б) МЭЭ (многоформной экссудативной эритеме)
- В) ХРАС (хроническом рецидивирующем афтозном стоматите)
- Г) ОГС (остром герпетическом стоматите)

**70. МИНЕРАЛИЗАЦИЯ ВРЕМЕННЫХ ЗУБОВ НАЧИНАЕТСЯ**

- А) во II полугодии после рождения
- Б) в I половине внутриутробного развития
- В) в I полугодии после рождения
- Г) в II половине внутриутробного развития

**71. ДЛЯ ЛЕЧЕНИЯ ОЧАГОВОЙ ДЕМИНЕРАЛИЗАЦИИ ЭМАЛИ ИСПОЛЬЗУЮТСЯ ПРЕПАРАТЫ**

- А) кальция и фториды
- Б) растительного происхождения



- В) витамины
- Г) пищевые добавки

**72. ПРИ ФЛЮОРОЗЕ ИСПОЛЬЗУЮТСЯ ПРЕПАРАТЫ НА ОСНОВЕ**

- А) витаминов
- Б) компонентов растительного происхождения
- В) фторидов
- Г) кальция

**73. ПОЛОСКАНИЕ РАСТВОРОМ ФТОРИДА НАТРИЯ В КОНЦЕНТРАЦИИ 0,05% ПРОВОДИТСЯ С ЧАСТОТОЙ**

- А) 1 раз в неделю
- Б) 1 раз в полгода
- В) 1 раз в день
- Г) 1 раз в 2 недели

**74. ДЛЯ ПРОВЕДЕНИЯ РЕМИНЕРАЛИЗУЮЩЕЙ ТЕРАПИИ ИСПОЛЬЗУЮТ РАСТВОР**

- А) хлоргексидина 0.05%
- Б) глюконата калия 5%
- В) глюконата кальция 10%
- Г) фторида натрия 6%

**75. К МЕТОДАМ ПРОФИЛАКТИКИ ГАЛИТОЗА ОТНОСЯТ**

- А) устранение патологических очагов в полости рта
- Б) миогимнастику
- В) постуральный анализ
- Г) ношение съемных ортодонтических аппаратов

**76. К МЕТОДУ ЛЕЧЕНИЯ ПСЕВДОГАЛИТОЗА ОТНОСЯТ**

- А) оказание психологической помощи
- Б) обучение индивидуальной гигиене
- В) устранение патологических очагов в полости рта
- Г) гемисекция

**77. ДЛЯ ДЕТЕЙ ПЕРВЫХ МЕСЯЦЕВ ЖИЗНИ ХАРАКТЕРНЫ ЗАБОЛЕВАНИЯ**

- А) афты Беднара
- Б) ХРАС (хронический рецидивирующий афтозный стомат)
- В) МЭЭ (многоформная эксудативная эритема)
- Г) хейлиты

**78. ПРИ СИММЕТРИЧНОЙ НИЖНЕЙ МАКРОГНАТИИ ОСТЕОТОМИЮ ЧАЩЕ ВСЕГО ПРОИЗВОДЯТ В ОБЛАСТИ**

- А) ветвей челюсти
- Б) углов челюсти
- В) первых премоляров
- Г) подбородка

**79. НЕПОСРЕДСТВЕННОЕ ИНТРАОПЕРАЦИОННОЕ ОСЛОЖНЕНИЕ ПРИ ОСТЕОТОМИИ НИЖНЕЙ ЧЕЛЮСТИ**

- А) слюнной свищ
- Б) повреждение нижнеальвеолярной артерии
- В) ишемия тканей операционной области
- Г) парез маргинальной ветви лицевого нерва

**80. СПОСОБ ЛЕЧЕНИЯ ФИБРОМАТОЗА ДЕСЕН**

- А) иссечение пораженных участков
- Б) диатермокоагуляция очагов поражения
- В) изготовление эластичной капы, завышающей прикус
- Г) закрытый кюретаж

**81. ОСТЕОСИНТЕЗ ПО МАКИЕНКО ПРОВОДИТСЯ**

- А) минипластинами
- Б) спицей
- В) стальной проволокой
- Г) бронзово-алюминиевой лигатурой

**82. МИНИПЛАСТИНЫ ДЛЯ ОСТЕОСИНТЕЗА ПЕРЕЛОМОВ ЧЕЛЮСТЕЙ ИЗГОТАВЛИВАЮТСЯ ИЗ**

- А) титана
- Б) стали
- В) бронзы
- Г) алюминия

**83. ВСКРЫТИЕ КАПСУЛЫ СЛЮННОЙ ЖЕЛЕЗЫ ПРИ ОСТРОМ СИАЛОАДЕНИТЕ ПРОИЗВОДИТСЯ**

- А) при развитии прогрессирующей сухости во рту
- Б) при развитии инфильтративных изменений в паренхиме железы
- В) после появления гнойного отделяемого из выводного протока железы
- Г) только после появления очагов размягчения и флюктуации в области железы

**84. ОПЕРАТИВНЫЙ ДОСТУП ДЛЯ ДРЕНИРОВАНИЯ АБСЦЕССА КРЫЛОВИДНО-ЧЕЛЮСТНОГО ПРОСТРАНСТВА**

- А) разрез слизистой оболочки по крыловидно-челюстной складке
- Б) разрез параллельно внутренней поверхности нижней челюсти на уровне моляров
- В) разрез со стороны кожи, окаймляющий угол нижней челюсти
- Г) разрез со стороны кожи в поднижнечелюстной области

**85. ПОД ДЕЙСТВИЕМ ТЯГИ ЖЕВАТЕЛЬНЫХ МЫШЦ СМЕЩЕНИЕ ВЕРХНЕЙ ЧЕЛЮСТИ ПРИ СУБОРБИТАЛЬНОМ ПЕРЕЛОМЕ ПРОИСХОДИТ**

- А) латерально и кверху
- Б) кверху и вперед
- В) медиально и вперед
- Г) книзу и кзади

**86. ПОД ДЕЙСТВИЕМ ТЯГИ ЖЕВАТЕЛЬНЫХ МЫШЦ СМЕЩЕНИЕ НИЖНЕЙ ЧЕЛЮСТИ ПРИ АНГУЛЯРНОМ ПЕРЕЛОМЕ ПРОИСХОДИТ**

- А) медиально и вперед
- Б) кверху и вперед
- В) книзу и кзади
- Г) латерально и кверху

**87. ПОД ДЕЙСТВИЕМ ТЯГИ ЖЕВАТЕЛЬНЫХ МЫШЦ СМЕЩЕНИЕ НИЖНЕЙ ЧЕЛЮСТИ ПРИ ДВУХСТОРОННЕМ АНГУЛЯРНОМ ПЕРЕЛОМЕ ПРОИСХОДИТ**

- А) книзу и кзади
- Б) кверху и вперед
- В) медиально и вперед
- Г) латерально и кверху

**88. СИМПТОМ НАГРУЗКИ ПРИ ПЕРЕЛОМАХ ВЕРХНЕЙ ЧЕЛЮСТИ ОПРЕДЕЛЯЕТСЯ ДАВЛЕНИЕМ НА**

- А) давлением на крючоккрылоподобного отростка снизу вверх
- Б) подбородокпри сомкнутых зубах снизу вверх
- В) подбородокприполукрытомрте снизу вверх
- Г) скуловые кости снизу вверх

**89. ВЫБЕРИТЕ ПРАВИЛЬНОЕ ОПРЕДЕЛЕНИЕ.**

- А) Публицистический стиль – это стиль общественно-политической литературы, периодической печати, ораторской речи. Он призван воздействовать на массы, призывать их к действию, сообщать информацию.
- Б) Публицистический стиль – это стиль научных статей, докладов, монографий, которые точно и полно разъясняют закономерности развития природы и общества.
- В) Публицистический стиль – это стиль художественных произведений, романов, повестей, рассказов, которые воздействуют на общественное мнение.
- Г) Публицистический стиль – это стиль официально-правовых документов, которому свойственно обязательное наличие внешней формы.

**90. ПРОФЕССИОНАЛЬНЫЕ ВРЕДНОСТИ В РАБОТЕ МЕДИЦИНСКОГО ПЕРСОНАЛА ОБУСЛОВЛЕННЫ В ПЕРВУЮ ОЧЕРЕДЬ...**

- А) особенностями технологии лечения
- Б) особенностями режима труда и отдыха
- В) планировкой лечебных учреждений
- Г) используемым лечебно-диагностическим оборудованием

**91. МЕДИЦИНСКАЯ АППАРАТУРА В СТОМАТОЛОГИЧЕСКОМ УЧРЕЖДЕНИИ РАССЧИТАНА НА ДЕСЯТЬ ЛЕТ ЭКСПЛУАТАЦИИ. СКОЛЬКО ПРОЦЕНТОВ ОТ ЕЁ ПЕРВОНАЧАЛЬНОЙ СТОИМОСТИ БУДЕТ НАКОПЛЕНО В АМОРТИЗАЦИОННОМ ФОНДЕ ЧЕРЕЗ ШЕСТЬ ЛЕТ?**

- А) 40%
- Б) 6%

В) 60%

Г) 10%

**92. ЧТО ЯВЛЯЕТСЯ ПРЕДМЕТОМ ФИЛОСОФИИ?**

А) Основные свойства физических тел

Б) Причина человеческих ошибок

В) Мир как целое, познаваемый при помощи мышления

Г) Игра воображения

**93. ДЛИВШЕЕСЯ С МОМЕНТА РАСПАДА СССР ПРОТИВОСТОЯНИЕ ДВУХ ВЕТВЕЙ РОССИЙСКОЙ ВЛАСТИ – ИСПОЛНИТЕЛЬНОЙ, В ЛИЦЕ ПРЕЗИДЕНТА РОССИИ БОРИСА ЕЛЬЦИНА, И ЗАКОНОДАТЕЛЬНОЙ В ВИДЕ ПАРЛАМЕНТА (ВЕРХОВНОГО СОВЕТА РСФСР) – ВОКРУГ ТЕМПОВ РЕФОРМ И МЕТОДОВ СТРОИТЕЛЬСТВА НОВОГО ГОСУДАРСТВА, 3–4 ОКТЯБРЯ 1993 ГОДА ПЕРЕШЛО В ВООРУЖЕННОЕ СТОЛКНОВЕНИЕ И ОКОНЧИЛОСЬ ТАНКОВЫМ ОБСТРЕЛОМ РЕЗИДЕНЦИИ ПАРЛАМЕНТА – ДОМА СОВЕТОВ (БЕЛОГО ДОМА). УКАЗАННЫЕ СОБЫТИЯ ЯВЛЯЮТСЯ ПРИМЕРОМ ...**

А) экономического кризиса

Б) политического кризиса

В) национального конфликта

Г) этнополитического конфликта

**94. КАКИМИ ИЗ ПЕРЕЧИСЛЕННЫХ ВИДОВ ДЕЯТЕЛЬНОСТИ НЕ МОЖЕТ ЗАНИМАТЬСЯ ЛЕЧЕБНО-ПРОФИЛАКТИЧЕСКОЕ УЧРЕЖДЕНИЕ?**

А) оказание пациентам хозрасчетных медицинских услуг

Б) оказание медицинской помощи пациентам по договорам добровольного медицинского страхования

В) приобретение и хранение лекарственных средств

Г) реализация лекарственных средств пациентам медицинской организации

**95. РАВНОВЕСНАЯ ЦЕНА УСТАНАВЛИВАЕТСЯ НА РЫНКЕ, КОГДА...**

А) Спрос превышает предложение.

Б) Предложение превышает спрос.

В) Спрос и предложение равны.

Г) Спрос меньше предложения.

**96. В СОКРАЩЕНИИ СРЕДНИХ ВАЛОВЫХ ИЗДЕРЖЕК СТОМАТОЛОГИЧЕСКОГО УЧРЕЖДЕНИЯ ПРИ УВЕЛИЧЕНИИ ЧИСЛА ОБСЛУЖИВАЕМЫХ ПАЦИЕНТОВ ПРОЯВЛЯЕТСЯ:**

А) Закон убывающей отдачи

Б) Отрицательный эффект масштаба

В) Положительный эффект масштаба

Г) Постоянный эффект масштаба

**97. ОТМЕТЬТЕ НОМЕР СЛОВА С УДАРЕНИЕМ НА ПЕРВОМ СЛОГЕ:**

А) арест

- Б) кухонный;
- В) донельзя;
- Г) алфавит

**98. ПОНЯТИЕ “ИНФОРМИРОВАННОЕ СОГЛАСИЕ” ВКЛЮЧАЕТ В СЕБЯ ВСЕ, КРОМЕ:**

- А) информации о цели предполагаемого вмешательства
- Б) информации о характере предполагаемого вмешательства
- В) информации о связанном с вмешательством риске
- Г) информации о несомненном приоритете пользы вмешательства по сравнению с возможным риском

**99. КОММУНИКАЦИЯ В МЕНЕДЖМЕНТЕ – ЭТО:**

- А) обмен информацией и ее смысловым содержанием между людьми
- Б) система связей между организациями
- В) система взаимосвязей между людьми и организациями
- Г) система взаимосвязей между вербальной и невербальной информацией

**100. КАК НАЗЫВАЕТСЯ СПОСОБ СУЩЕСТВОВАНИЯ ЧЕЛОВЕКА В РЕАЛЬНОМ МИРЕ?**

- А) деятельность
- Б) фантазия
- В) дискуссия
- Г) вероятность

**ВАРИАНТ № 9**

**1. КЛИНИЧЕСКИЕ ПРОЯВЛЕНИЯ ИНФЕКЦИОННОГО ОСТРОГО ПЕРИОДОНТИТА**

- А) ЭОД до 20 мкА
- Б) иррадиирующие приступообразные боли
- В) боль при накусывании на зуб, отек мягких тканей лица
- Г) боли от температурных раздражителей

**2. КЛИНИЧЕСКИЕ ПРОЯВЛЕНИЯ ОСТРОГО ТОКСИЧЕСКОГО ПЕРИОДОНТИТА**

- А) отсутствуют
- Б) отек мягких тканей лица
- В) свищ на десне с гнойным отделяемым
- Г) боль при накусывании на зуб

**3. ЖАЛОБЫ БОЛЬНОГО ПРИ МЕСТНОЙ ГИПОПЛАЗИИ ЭМАЛИ**

- А) косметический недостаток
- Б) боли при перкуссии
- В) боли от горячего раздражителя
- Г) ночные боли

**4. У ДЕТЕЙ В ВОСПАЛИТЕЛЬНЫЙ ПРОЦЕСС МОГУТ ВОВЛЕКАТЬСЯ ОКРУЖАЮЩИЕ ЗУБ ТКАНИ (ПЕРИОДОНТ, КОСТЬ, НАДКОСТНИЦА) РЕГИОНАЛЬНЫЕ ЛИМФОУЗЛЫ И МЯГКИЕ ТКАНИ ЛИЦА ПРИ ПУЛЬПИТЕ**

- А) острым диффузном
- Б) хроническом гангренозном вне стадии обострения
- В) хроническом гипертрофическом
- Г) острым очаговым

**5. ВЕСТИБУЛЯРНАЯ ПЛАСТИНКА ХИЩА ПОЗВОЛЯЕТ**

- А) предупредить прокладывание языка между зубами
- Б) переместить боковые зубы дистально
- В) изменить наклон моляров
- Г) предупредить смещение моляров мезиально

**6. ХАРАКТЕРНЫЕ ИЗМЕНЕНИЯ В ПОЛОСТИ РТА ПРИ ОСТРОМ ЛЕЙКОЗЕ**

- А) полиморфная сыпь
- Б) «лаковый» язык
- В) эрозии эмали
- Г) язвенно-некротические процессы

**7. ПРИ АТОПИЧЕСКОМ ХЕЙЛИТЕ В УГЛАХ РТА ОБРАЗУЮТСЯ**

- А) «медовые» корки
- Б) эрозии с гнойным отделяемым
- В) лихенизация, трещины, мокнутие
- Г) эрозии с влажным белым налетом

**8. ТОЧКА А ЯВЛЯЕТСЯ**

- А) наиболее глубокой точкой на переднем контуре апикального базиса верхней челюсти
- Б) наиболее глубокой точкой на переднем контуре апикального базиса нижней челюсти
- В) передней точкой носолобного шва
- Г) центром турецкого седла

**9. КЛИНИЧЕСКИЕ ПРИЗНАКИ ПРИ УШИБЕ ПОСТОЯННОГО ИЛИ ВРЕМЕННОГО ЗУБА В ПЕРВЫЕ 2-3 ДНЯ ПОСЛЕ ТРАВМЫ**

- А) смещение коронки в различном направлении
- Б) болезненная перкуссия, подвижность зуба незначительная или отсутствует
- В) зуб длиннее симметричного, болезненная перкуссия
- Г) зуб короче симметричного, болезненная перкуссия

**10. ТРАВМА ЗАЧАТКА ПОСТОЯННОГО ЗУБА ПРЕИМУЩЕСТВЕННО НАБЛЮДАЕТСЯ ПРИ ТРАВМЕ ВРЕМЕННОГО ЗУБА В ВИДЕ**

- А) ушиба
- Б) неполного вывиха
- В) внедрённого (вколоченного) вывиха

Г) перелома корня

**11. ПРЕДРАСПОЛАГАЮЩИМ ФАКТОРОМ ВЫВИХА РЕЗЦОВ ВЕРХНЕЙ ЧЕЛЮСТИ У ДЕТЕЙ ЯВЛЯЕТСЯ**

- А) глубокий прогнатический прикус
- Б) множественный кариес этих зубов и его осложнения
- В) мелкое преддверие рта
- Г) мезиальная окклюзия

**12. ДЛЯ ДЕТЕЙ В ВОЗРАСТЕ ЧЕТЫРЁХ - ПЯТИ ЛЕТ НАИБОЛЕЕ ХАРАКТЕРЕН ВИД ТРАВМЫ**

- А) вывих зуба
- Б) перелом челюсти
- В) перелом зуба
- Г) вывих височно-нижнечелюстного сустава

**13. ВЫВИХ ЗУБА У ДЕТЕЙ ПРЕОБЛАДАЕТ В ПРИКУСЕ**

- А) ортогнатическом
- Б) постоянном
- В) временном
- Г) прогеническом

**14. РАБОТНИКАМ, ЗАНЯТЫМ ПРИГОТОВЛЕНИЕМ И ПРИМЕНЕНИЕМ АМАЛЬГАМЫ, ДОЛЖНЫ ВЫДАВАТЬСЯ**

- А) хирургические халаты без карманов
- Б) медицинские халаты без воротников
- В) хирургические халаты с карманами
- Г) одноразовые медицинские шапочки

**15. РЕНТГЕНОВСКИЙ АППАРАТ МОЖЕТ БЫТЬ УСТАНОВЛЕН В ОТДЕЛЬНОМ ПОМЕЩЕНИИ, ПЛОЩАДЬ КОТОРОГО ДОЛЖНА БЫТЬ НЕ МЕНЕЕ (кв.м)**

- А) 9
- Б) 8
- В) 6
- Г) 11

**16. ДЛЯ ВЕСТИБУЛЯРНОЙ И ОРАЛЬНОЙ ПОВЕРХНОСТЕЙ МОЛЯРОВ И ТРУДНОДОСТУПНЫХ УЧАСТКОВ ПОВЕРХНОСТЕЙ КОРНЕЙ ИСПОЛЬЗУЕТСЯ КЮРЕТА ГРЕЙСИ**

- А) 13/14
- Б) 3/4
- В) 11/12
- Г) 7/8

**17. ДЛЯ РАБОТЫ В ОБЛАСТИ ФУРКАЦИИ КОРНЕЙ ПРИМЕНЯЮТ КЮРЕТЫ**

- А) Грейси
- Б) фуркационные

- В) Vision
- Г) Лангера

**18. КЮРЕТАЖ ПАРОДОНТАЛЬНОГО КАРМАНА ОБЕСПЕЧИВАЕТ УДАЛЕНИЕ**

- А) поддесневого зубного камня грануляций,
- Б) поддесневого зубного камня, грануляций, эпителия десневой борозды
- В) наддесневого зубного камня, грануляций, эпителия десневой борозды
- Г) поддесневого зубного камня

**19. ДЛЯ АНГИДРОТИЧЕСКОЙ ФОРМЫ ЭКТОДЕРМАЛЬНОЙ ДИСПЛАЗИИ ХАРАКТЕРНО**

- А) макроденция
- Б) гиподенция
- В) гиперденция
- Г) наличие всех зачатков постоянных зубов

**20. «КАПЮШОН» НАД РЕТИНИРОВАННЫМ И ДИСТОПИРОВАННЫМ ЗУБОМ СОДЕРЖИТ**

- А) слизистую оболочку, подслизистый слой, надкостницу и мышечные волокна
- Б) только слизистую оболочку
- В) слизистую оболочку, подслизистый слой
- Г) слизистую оболочку, подслизистый слой, надкостницу

**21. В ЦЕЛЯХ ПРОФИЛАКТИКИ КАРИЕСА У ДЕТЕЙ СЛЕДУЕТ ОГРАНИЧИТЬ В РАЦИОНЕ ПИТАНИЯ**

- А) конфеты
- Б) творог
- В) овощи
- Г) мясо

**22. ГИГИЕНИЧЕСКОЕ ОБУЧЕНИЕ РЕБЕНКА НЕОБХОДИМО НАЧИНАТЬ**

- А) с 1 года
- Б) в период прорезывания первых временных зубов
- В) в период прорезывания первых постоянных зубов
- Г) у первоклассников

**23. КЛИНИЧЕСКИЕ ПРОЯВЛЕНИЯ ФЛЮОРОЗА**

- А) белые пятна и крапинки на поверхности эмали на зубах разного периода минерализации
- Б) слущивание эмали с обнажением дентина на всех зубах
- В) меловидные пятна в пришеечной области зубов разного срока минерализации
- Г) борозды параллельные режущему краю

**24. ЖАЛОБЫ БОЛЬНОГО ПРИ МЕСТНОЙ ГИПОПЛАЗИИ ЭМАЛИ НА**

- А) ночные боли
- Б) боли от горячего раздражителя
- В) косметический недостаток



Г) подвижность зубов

**25. КЛИНИЧЕСКАЯ ХАРАКТЕРИСТИКА ЭМАЛИ ЗУБОВ ПРИ НАСЛЕДСТВЕННОМ НЕСОВЕРШЕННОМ АМЕЛОГЕНЕЗЕ**

- А) пигментированное пятно и углубление в эмали одного зуба
- Б) слущивание эмали с обнажением дентина на всех зубах
- В) меловидные пятна в пришеечной области зубов разного срока минерализации
- Г) стирание твердых тканей до шейки без вскрытия полости зуба

**26. КЛИНИЧЕСКАЯ ХАРАКТЕРИСТИКА ЭМАЛИ ЗУБОВ ПРИ МЕСТНОЙ ГИПОПЛАЗИИ**

- А) пигментированное пятно и углубление в эмали одного зуба
- Б) белые пятна и крапинки на поверхности эмали на зубах разного периода минерализации
- В) слущивание эмали с обнажением дентина на всех зубах
- Г) стирание твердых тканей до шейки без вскрытия полости зуба

**27. КЛИНИЧЕСКАЯ ХАРАКТЕРИСТИКА ЭМАЛИ ЗУБОВ ПРИ ПЯТНИСТОЙ ФОРМЕ ФЛЮОРОЗА**

- А) окрашивание коронок зубов в желтый цвет
- Б) изменения цвета эмали зубов разного периода минерализации в различных участках коронки зуба
- В) симметричные пятна и дефекты на коронках зубов одного периода минерализации
- Г) меловидные пятна в пришеечной области зубов разного срока минерализации

**28. КЛИНИЧЕСКИЕ ХАРАКТЕРИСТИКА ЭМАЛИ ПРИ ТЕТРАЦИКЛИНОВЫХ ЗУБАХ**

- А) стирание твердых тканей до шейки без вскрытия полости зуба
- Б) симметричные пятна и дефекты на коронках зубов одного периода минерализации
- В) меловидные пятна в пришеечной области зубов разного срока минерализации
- Г) окрашивание коронок зубов в желтый цвет

**29. НА РЕНТГЕНОГРАММЕ ПРИ НЕСОВЕРШЕННОМ ДЕНТИНОГЕНЕЗЕ ВЫЯВЛЯЮТ**

- А) просвет корневого канала
- Б) расширение периодонтальной щели у верхушки корня
- В) корни зубов нормальной длины
- Г) широкий корневые каналы и полости зубов облитерируются вскоре после прорезывания зуба

**30. ОСНОВОЙ ЛЕЧЕБНЫХ ПРОКЛАДОК ЁДИКАЛ, ЁКАЛЬЦИ-ПУЛЬПЫ, ЁКАЛЬМЕЦИНЫ ЯВЛЯЕТСЯ**

- А) антибиотик
- Б) гидроокись кальция
- В) антисептик
- Г) интерферон

**31. ДЛЯ ВЫЯВЛЕНИЯ КАРИОЗНЫХ ПЯТЕН МЕТОДОМ ОКРАШИВАНИЯ ПРИМЕНЯЮТ**

- А) 2 % раствор метиленового синего
- Б) реактив Шиллера-Писарева
- В) раствор йодистого калия
- Г) бриллиантовый зеленый

**32. ПРИ ЛЕЧЕНИИ ЗУБА МЕТОДОМ ВЫСОКОЙ АМПУТАЦИИ НА ОСТАВШУЮСЯ В КАНАЛЕ ЧАСТЬ КОРНЕВОЙ ПУЛЬПЫ ВОЗДЕЙСТВУЮТ ЛЕКАРСТВЕННЫМИ ВЕЩЕСТВАМИ С ЦЕЛЮ**

- А) прекращения воспалительного процесса и обеспечения дальнейшего формирования зуба
- Б) обеспечения дальнейшего формирования зуба
- В) прекращения дальнейшего формирования корня
- Г) ускорения формирования корня

**33. ПЛОМБИРОВАНИЕ КАНАЛОВ ВРЕМЕННЫХ РЕЗЦОВ С РАЗРУШЕНИЕМ КОРОНКИ ПРОИЗВОДЯТ**

- А) пастой из окиси цинка на масляной основе
- Б) фосфат-цементом
- В) серебряным штифтом
- Г) резорцин-формалиновой пастой

**34. МЕДИКАМЕНТОЗНЫЕ СРЕДСТВА ДЛЯ АНТИСЕПТИЧЕСКОЙ ОБРАБОТКИ КАНАЛОВ**

- А) йодинол
- Б) раствор Шиллера-Писарева
- В) физиологический раствор
- Г) спирт

**35. КАНАЛЫ ВРЕМЕННЫХ СФОРМИРОВАННЫХ РЕЗЦОВ ПРЕДПОЧТИТЕЛЬНЕЕ ПЛОМБИРОВАТЬ**

- А) пастой из окиси цинка на масляной основе
- Б) резорцин-формалиновой пастой
- В) фосфат-цементом
- Г) пастой Каласепт

**36. ГИПОХЛОРИТ НАТРИЯ ДЛЯ ОБРАБОТКИ КАНАЛА ЦЕЛЕСООБРАЗНО ИСПОЛЬЗОВАТЬ В КОНЦЕНТРАЦИИ**

- А) 2,5-3%
- Б) 0,5-1%
- В) 10-15%
- Г) 20 %

**37. ДЛЯ ОБРАБОТКИ ПОЛОСТИ РТА ПРИ КАНДИДОЗЕ НЕОБХОДИМО**

- А) удалить верхний рыхлый слой налета, обработать 1 –2 % раствором гидрокарбоната натрия и затем канестеном или клотримазолом

- Б) обезболить слизистую оболочку, провести антисептическую обработку и аппликацию маслом шиповника
- В) обезболить, смазать мазью ацикловир
- Г) обезболить, обработать 1-2 % р-ром гидрокарбоната натрия, затем кератопластическими средствами

**38. ЛЕКАРСТВЕННЫЕ СРЕДСТВА, ВЫЗЫВАЮЩИЕ ХИМИЧЕСКИЕ ОЖОГИ**

- А) винилин
- Б) резорцин-формалиновая смесь
- В) метиленовый синий
- Г) витаон

**39. ПРИ ЛЕЧЕНИИ ПИОДЕРМИИ С УКАЗАНИЕМ В АНАМНЕЗЕ АЛЛЕРГИЧЕСКИХ РЕАКЦИЙ К АНТИБАКТЕРИАЛЬНОЙ МАЗИ ДОБАВЛЯЮТ**

- А) кортикостероидную мазь
- Б) теброфеновую 2 % мазь
- В) бонафтоновую 2 % мазь
- Г) бутадионовую

**40. ВЫБЕРИТЕ ЭТИОТРОПНЫЕ ЛЕКАРСТВЕННЫЕ СРЕДСТВА ПРИ ГЕРПАНГИНЕ В ПЕРВЫЕ 2-3 ДНЯ ЗАБОЛЕВАНИЯ**

- А)антисептики
- Б) ферменты
- В) противовирусные препараты
- Г) антибиотики

**41. ДЛЯ УСКОРЕНИЯ ЗАЖИВЛЕНИЯ ЭЛЕМЕНТОВ ХРОНИЧЕСКОГО РЕЦИДИВИРУЮЩЕГО АФТОЗНОГО СТОМАТИТА ПРИМЕНЯЮТ**

- А)теброфеновую мазь
- Б) флореналевую мазь
- В) солкосерил дентальную адгезивную пасту
- Г) мазь клотримазол

**42. ДЛЯ ЛЕЧЕНИЯ ОГС ПРИМЕНЯЮТ МАЗИ**

- А) ацикловир
- Б) канестен
- В) неомициновую
- Г) бутадионовую

**43. ДЛЯ ЛЕЧЕНИЯ МОЛОЧНИЦЫ ПРИМЕНЯЮТ МАЗИ**

- А)фторокорт, флуцинар
- Б) теброфеновую, оксолиновую
- В) неомициновую, тетрациклиновую
- Г) клотримазол, нистатиновую

**44. В БЛИЖАЙШИЕ ЧАСЫ ПОСЛЕ РАНЕНИЙ ЯЗЫКА, МЯГКОГО НЁБА, ТКАНЕЙ ДНА РТА ОПАСНОСТЬ ДЛЯ ЖИЗНИ РЕБЁНКА ПРЕДСТАВЛЯЕТ**

- А) асфиксия
- Б) нарушение приёма пищи
- В) нарушение речи
- Г) развитие гнойно-некротического процесса

**45. СРОК, В ТЕЧЕНИЕ КОТОРОГО ПРОИСХОДИТ ПОЛНАЯ КОСТНАЯ РЕГЕНЕРАЦИЯ В ЛУНКЕ ПОСЛЕ УДАЛЕНИЯ ПОСТОЯННОГО ЗУБА У ДЕТЕЙ**

- А) 6-8 недель
- Б) 2-4 недели
- В) 4-6 недель
- Г) 3-6 месяцев

**46. АБСОЛЮТНЫМ ПОКАЗАНИЕМ К УДАЛЕНИЮ ПРИЧИННОГО ВРЕМЕННОГО ЗУБА ЯВЛЯЕТСЯ**

- А) острый серозный периостит
- Б) хронический остеомиелит
- В) острый серозный лимфаденит
- Г) острый пульпит

**47. ЭПИТЕЛИЗАЦИЯ ЭЛЕМЕНТОВ ПРИ ГЕРПАНГИНЕ ПРОИСХОДИТ ЧЕРЕЗ**

- А) 10-12 дней
- Б) 1-2 дня
- В) 3-4 дня
- Г) 5-6 дней

**48. ДЛЯ ЛЕЧЕНИЯ ОСТРОГО ГЕРПЕТИЧЕСКОГО СТОМАТИТА В ПЕРВЫЕ 3 ДНЯ НАЗНАЧАЮТ ПРЕПАРАТЫ**

- А) противовирусные и обезболивающие
- Б) кератопластические
- В) антибактериальные
- Г) противогрибковые

**49. НАСИЛЬСТВЕННОЕ ОТТОРЖЕНИЕ НАЛЕТА ПРИ ТЯЖЕЛОЙ ФОРМЕ КАНДИДОЗА МОЖЕТ ПРИВЕСТИ К**

- А) более быстрому выздоровлению
- Б) развитию генерализованной формы
- В) не вызывает изменений
- Г) летальному исходу

**50. ПРИ ПИОДЕРМИИ НА КРАСНОЙ КАЙМЕ И КОЖЕ ГУБ ВЫЯВЛЯЮТ**

- А) пустулы, толстые соломенно-желтые корки
- Б) эрозии, покрытые фибринозным налетом
- В) прозрачные корочки, фиксированные в центре

Г) уртикарную сыпь, разлитую гиперемию

**51. ЖЕВАТЕЛЬНАЯ ПРОБА С.Е. ГЕЛЬМАНА ПОКАЗЫВАЕТ**

- А) степень измельчения 0,8 г ореха после пережевывания до появления глотательного рефлекса
- Б) степень измельчения 5 г ореха после 50 жевательных движений
- В) время, необходимое для совершения 50 жевательных движений
- Г) степень измельчения 5 г миндаля после жевания в течение 50 сек

**52. ПОЛНОЕ ОТСУТСТВИЕ АЛЬВЕОЛЯРНОГО ОТРОСТКА, РЕЗКО УМЕНЬШЕННЫЕ РАЗМЕРЫ ТЕЛА ЧЕЛЮСТИ И ВЕРХНЕЧЕЛЮСТНОГО БУГРА, ПЛОСКОЕ НЕБО, ШИРОКИЙ ТОРУС – ХАРАКТЕРНЫЕ ПРИЗНАКИ**

- А) второго типа по Шредеру
- Б) пятого типа по Дойникову
- В) третьего типа по Шредеру
- Г) четвертого типа по Курляндскому

**53. СРЕДНЕЕ ЗНАЧЕНИЕ МЕЖДУ ВЫСОТОЙ НИЖНЕГО ОТДЕЛА ЛИЦА В ЦЕНТРАЛЬНОЙ ОККЛЮЗИИ И В ПОЛОЖЕНИИ ОТНОСИТЕЛЬНО ФИЗИОЛОГИЧЕСКОГО ПОКОЯ ПРИ ОРТОГНАТИЧЕСКОМ ПРИКУСЕ**

- А) 1 мм
- Б) 5-6 мм
- В) 2-4 мм
- Г) 10 мм

**54. ВТОРОЙ ТИП ПО КЛАССИФИКАЦИИ КЕЛЛЕРА ХАРАКТЕРИЗУЕТСЯ**

- А) резко выраженной альвеолярной частью во фронтальном участке и хорошо выраженной в области жевательных зубов
- Б) хорошо выраженной альвеолярной частью во фронтальном участке и резкой атрофией в области жевательных зубов
- В) резкой равномерной атрофией всей альвеолярной части, подвижной слизистой оболочкой, расположенной почти на уровне гребня верхней челюсти
- Г) резкой равномерной атрофией всей альвеолярной части нижней челюсти, подвижной слизистой оболочкой, расположенной почти на уровне гребня

**55. ФУНКЦИОНАЛЬНЫЕ ИЗМЕНЕНИЯ ВИСОЧНО-НИЖНЕЧЕЛЮСТНОГО СУСТАВА ПОСЛЕ ПОЛНОЙ УТРАТЫ ЗУБОВ**

- А) атрофия суставного бугорка
- Б) смещение суставной головки нижней челюсти кзади и вверх
- В) уплощение суставной ямки
- Г) истончение внутрисуставного диска

**56. ИЗУЧЕНИЕ РАБОЧЕЙ МОДЕЛИ В ПАРАЛЛЕЛОМЕТРЕ НЕОБХОДИМО ДЛЯ**

- А) выбора пути введения бюгельного протеза
- Б) определения центральной окклюзии

- В) определения методики дублирования модели
- Г) выбора модели

**57. МЕТОД РЕНТГЕНОДИАГНОСТИКИ ДЛЯ ВЫЯВЛЕНИЯ ПОЛОЖЕНИЯ ВЕРХНЕЙ ЧЕЛЮСТИ ПО ОТНОШЕНИЮ К ОСНОВАНИЮ ЧЕРЕПА ЯВЛЯЕТСЯ**

- А) ортопантомография
- Б) дентальная рентгенография
- В) панорамная рентгенография
- Г) телерентгенография

**58. МЕТОД ИЗМЕРЕНИЯ ВЫНОСЛИВОСТИ ПАРОДОНТА К НАГРУЗКЕ НАЗЫВАЕТСЯ**

- А) гнатодинамометрия
- Б) реопародонтография
- В) миотонометрия
- Г) электромиография

**59. ИЗМЕРЕНИЕ ТОНУСА ЖЕВАТЕЛЬНЫХ МЫШЦ**

- А) миотонометрия
- Б) реопародонтография
- В) гнатодинамометрия
- Г) электромиография

**60. ГРАФИЧЕСКИЙ МЕТОД РЕГИСТРАЦИИ ЖЕВАТЕЛЬНЫХ ДВИЖЕНИЙ НИЖНЕЙ ЧЕЛЮСТИ**

- А) мастикациография
- Б) миотонометрия
- В) одонтопародонтограмма
- Г) реопародонтография

**61. ПРИ ПРЕПАРИРОВАНИИ ЗУБА ПОД ШТАМПОВАННУЮ КОРОНКУ БОКОВЫМ СТЕНКАМ ПРИДАЮТ**

- А) конусность 10-15°
- Б) конусность 6-8°
- В) конусность 15-20°
- Г) параллельность

**62. ПРИ ИЗГОТОВЛЕНИИ ЦЕЛЬНОЛИТЫХ КОРОНОК ДЛЯ ПОЛУЧЕНИЯ РАБОЧЕГО ОТТИСКА ИСПОЛЬЗУЮТСЯ ОТТИСКНЫЕ МАССЫ**

- А) термопластические
- Б) альгинатные
- В) силиконовые
- Г) твердокристаллические

**63. ДВОЙНОЙ ОТТИСК ПОЛУЧАЮТ МАССОЙ**

- А) альгинатной
- Б) силиконовой

- В) термопластической
- Г) гипсом

**64. ДЛЯ ПРИГОТОВЛЕНИЯ АЛЬГИНАТНОЙ МАССЫ ИСПОЛЬЗУЮТ**

- А) воду комнатной температуры
- Б) воду с добавлением соли
- В) катализатор
- Г) воду с добавлением соды

**65. ПРИ ИЗГОТОВЛЕНИИ МОСТОВИДНОГО ПРОТЕЗА  
ДЕПУЛЬПИРОВАНИЕ ЗУБА ИЛИ ГРУППЫ ЗУБОВ ПРОВОДИТСЯ**

- А) при отсутствии конвергенции
- Б) при значительной конвергенции зубов
- В) по желанию пациента
- Г) у пожилых пациентов

**66. ДЛЯ СНЯТИЯ ОТТИСКА С ЧЕЛЮСТИ ДЛЯ ИЗГОТОВЛЕНИЯ ЛИТЫХ  
КОРОНОК ИСПОЛЬЗУЮТ ЛОЖКИ**

- А) восковые индивидуальные
- Б) пластмассовые индивидуальные
- В) стандартные металлические перфорированные
- Г) стандартные пластмассовые для беззубых челюстей

**67. УДАЛЕНИЕ ТВЕРДЫХ ЗУБНЫХ ОТЛОЖЕНИЙ ОТНОСИТСЯ К  
МЕТОДАМ ПРОФЕССИОНАЛЬНОЙ ГИГИЕНЫ И ОСУЩЕСТВЛЯЕТСЯ  
ПЕРСОНАЛОМ**

- А) врачом-стоматологом-хирургом
- Б) средним медицинским
- В) младшим медицинским
- Г) врачом-стоматологом-терапевтом

**68. У ДЕТЕЙ ДО 3-Х ЛЕТ КАРИЕСОМ ЧАЩЕ ПОРАЖАЮТСЯ**

- А) резцы верхней челюсти
- Б) моляры верхней челюсти
- В) моляры нижней челюсти
- Г) резцы нижней челюсти

**69. УМЕНЬШЕНИЕ КЛИНИЧЕСКОЙ ВЫСОТЫ КОРОНКИ ЗУБА  
ХАРАКТЕРНО ДЛЯ**

- А) вколоченного вывиха
- Б) ушиба зуба
- В) вывиха зуба без смещения
- Г) полного вывиха

**70. УДАЛЕНИЕ ТВЕРДЫХ ЗУБНЫХ ОТЛОЖЕНИЙ ОТНОСИТСЯ К  
МЕТОДАМ**

- А) профессиональной гигиены
- Б) индивидуальной гигиены

- В) чистки зубов
- Г) лечения пародонтитов

**71. ДЛЯ ЛЕЧЕНИЯ ОЧАГОВОЙ ДЕМИНЕРАЛИЗАЦИИ ЭМАЛИ ИСПОЛЬЗУЮТСЯ ПРЕПАРАТЫ**

- А) витамины
- Б) растительного происхождения
- В) кальция и фториды
- Г) пищевые добавки

**72. ПРИ ФЛЮОРОЗЕ ИСПОЛЬЗУЮТСЯ ПРЕПАРАТЫ НА ОСНОВЕ**

- А) витаминов
- Б) компонентов растительного происхождения
- В) фторидов
- Г) кальция

**73. ПОЛОСКАНИЕ РАСТВОРОМ ФТОРИДА НАТРИЯ В КОНЦЕНТРАЦИИ 0,05% ПРОВОДИТСЯ С ЧАСТОТОЙ**

- А) 1 раз в 2 недели
- Б) 1 раз в неделю
- В) 1 раз в день
- Г) 1 раз в полгода

**74. ДЛЯ ПРОВЕДЕНИЯ РЕМИНЕРАЛИЗУЮЩЕЙ ТЕРАПИИ ИСПОЛЬЗУЮТ РАСТВОР**

- А) фторида натрия 6%
- Б) глюконата калия 5%
- В) хлоргексидина 0.05%
- Г) глюконата кальция 10%

**75. К МЕТОДАМ ПРОФИЛАКТИКИ ГАЛИТОЗА ОТНОСЯТ**

- А)миогимнастику
- Б) устранение патологических очагов в полости рта
- В) постуральный анализ
- Г) ношение съемных ортодонтических аппаратов

**76. ВЕСТИБУЛЯРНЫЕ ПЛАСТИНКИ ДЛЯ ПРЕДУПРЕЖДЕНИЯ АНОМАЛИЙ ОККЛЮЗИИ ИСПОЛЬЗУЮТ В ВОЗРАСТЕ (ЛЕТ)**

- А) 12-14
- Б) до года
- В) 3-6
- Г) 14-18

**77. ПРИШЛИФОВЫВАНИЕ БУГРОВ МОЛОЧНЫХ КЛЫКОВ ПРОИЗВОДИТСЯ ДЛЯ**

- А) эстетического эффекта
- Б) профилактики аномалий окклюзии
- В) стимуляции прорезывания постоянных зубов



Г) профилактики ретенции зубов

**78. ПРИ СИММЕТРИЧНОЙ НИЖНЕЙ МАКРОГНАТИИ ОСТЕОТОМИЮ ЧАЩЕ ВСЕГО ПРОИЗВОДЯТ В ОБЛАСТИ**

- А) первых премоляров
- Б) углов челюсти
- В) ветвей челюсти
- Г) подбородка

**79. НЕПОСРЕДСТВЕННОЕ ИНТРАОПЕРАЦИОННОЕ ОСЛОЖНЕНИЕ ПРИ ОСТЕОТОМИИ НИЖНЕЙ ЧЕЛЮСТИ**

- А) ишемия тканей операционной области
- Б) слюнной свищ
- В) повреждение нижнеальвеолярной артерии
- Г) парез маргинальной ветви лицевого нерва

**80. СПОСОБ ЛЕЧЕНИЯ ФИБРОМАТОЗА ДЕСЕН**

- А) иссечение пораженных участков
- Б) диатермокоагуляция очагов поражения
- В) изготовление эластичной капы, завышающей прикус
- Г) закрытый кюретаж

**81. ОСТЕОСИНТЕЗ ПО МАКИЕНКО ПРОВОДИТСЯ**

- А) бронзово-алюминиевой лигатурой
- Б) минипластинами
- В) стальной проволокой
- Г) спицей

**82. МИНИПЛАСТИНЫ ДЛЯ ОСТЕОСИНТЕЗА ПЕРЕЛОМОВ ЧЕЛЮСТЕЙ ИЗГОТАВЛИВАЮТСЯ ИЗ**

- А) титана
- Б) стали
- В) бронзы
- Г) алюминия

**83. ВСКРЫТИЕ КАПСУЛЫ СЛЮННОЙ ЖЕЛЕЗЫ ПРИ ОСТРОМ СИАЛОДЕНИТЕ ПРОИЗВОДИТСЯ**

- А) только после появления очагов размягчения и флюктуации в области железы
- Б) при развитии инфильтративных изменений в паренхиме железы
- В) после появления гнойного отделяемого из выводного протока железы
- Г) при развитии прогрессирующей сухости во рту

**84. ОПЕРАТИВНЫЙ ДОСТУП ДЛЯ ДРЕНИРОВАНИЯ АБСЦЕССА КРЫЛОВИДНО-ЧЕЛЮСТНОГО ПРОСТРАНСТВА**

- А) разрез слизистой оболочки по крыловидно-челюстной складке
- Б) разрез параллельно внутренней поверхности нижней челюсти на уровне моляров
- В) разрез со стороны кожи, окаймляющий угол нижней челюсти
- Г) разрез со стороны кожи в поднижнечелюстной области

**85. ПОД ДЕЙСТВИЕМ ТЯГИ ЖЕВАТЕЛЬНЫХ МЫШЦ СМЕЩЕНИЕ ВЕРХНЕЙ ЧЕЛЮСТИ ПРИ СУБОРБИТАЛЬНОМ ПЕРЕЛОМЕ ПРОИСХОДИТ**

- А) медиально и вперед
- Б) кверху и вперед
- В) книзу и кзади
- Г) латерально и кверху

**86. ПОД ДЕЙСТВИЕМ ТЯГИ ЖЕВАТЕЛЬНЫХ МЫШЦ СМЕЩЕНИЕ НИЖНЕЙ ЧЕЛЮСТИ ПРИ АНГУЛЯРНОМ ПЕРЕЛОМЕ ПРОИСХОДИТ**

- А) книзу и кзади
- Б) кверху и вперед
- В) медиально и вперед
- Г) латерально и кверху

**87. ПОД ДЕЙСТВИЕМ ТЯГИ ЖЕВАТЕЛЬНЫХ МЫШЦ СМЕЩЕНИЕ НИЖНЕЙ ЧЕЛЮСТИ ПРИ ДВУХСТОРОННЕМ АНГУЛЯРНОМ ПЕРЕЛОМЕ ПРОИСХОДИТ**

- А) медиально и вперед
- Б) кверху и вперед
- В) книзу и кзади
- Г) латерально и кверху

**88. СИМПТОМ НАГРУЗКИ ПРИ ПЕРЕЛОМАХ ВЕРХНЕЙ ЧЕЛЮСТИ ОПРЕДЕЛЯЕТСЯ ДАВЛЕНИЕМ НА**

- А) давлением на крючоккрылоподобногоотростка снизу вверх
- Б) подбородокпри сомкнутых зубах снизу вверх
- В) подбородокприполуоткрытомрте снизу вверх
- Г) скуловые кости снизу вверх

**89. ВЫБЕРИТЕ ПРАВИЛЬНОЕ ОПРЕДЕЛЕНИЕ.**

- А) Публицистический стиль – это стиль общественно-политической литературы, периодической печати, ораторской речи. Он призван воздействовать на массы, призывать их к действию, сообщать информацию.
- Б) Публицистический стиль – это стиль научных статей, докладов, монографий, которые точно и полно разъясняют закономерности развития природы и общества.
- В) Публицистический стиль – это стиль художественных произведений, романов, повестей, рассказов, которые воздействуют на общественное мнение.
- Г) Публицистический стиль – это стиль официально-правовых документов, которому свойственно обязательное наличие внешней формы.

**90. ПРОФЕССИОНАЛЬНЫЕ ВРЕДНОСТИ В РАБОТЕ МЕДИЦИНСКОГО ПЕРСОНАЛА ОБУСЛОВЛЕННЫ В ПЕРВУЮ ОЧЕРЕДЬ...**

- А) особенностями технологии лечения
- Б) особенностями режима труда и отдыха
- В) планировкой лечебных учреждений
- Г) используемым лечебно-диагностическим оборудованием

**91. МЕДИЦИНСКАЯ АППАРАТУРА В СТОМАТОЛОГИЧЕСКОМ УЧРЕЖДЕНИИ РАССЧИТАНА НА ДЕСЯТЬ ЛЕТ ЭКСПЛУАТАЦИИ. СКОЛЬКО ПРОЦЕНТОВ ОТ ЕЁ ПЕРВОНАЧАЛЬНОЙ СТОИМОСТИ БУДЕТ НАКОПЛЕНО В АМОРТИЗАЦИОННОМ ФОНДЕ ЧЕРЕЗ ШЕСТЬ ЛЕТ?**

- А) 40%
- Б) 6%
- В) 60%
- Г) 10%

**92. ЧТО ЯВЛЯЕТСЯ ПРЕДМЕТОМ ФИЛОСОФИИ?**

- А) Основные свойства физических тел
- Б) Причина человеческих ошибок
- В) Мир как целое, познаваемый при помощи мышления
- Г) Игра воображения

**93. ДЛИВШЕЕСЯ С МОМЕНТА РАСПАДА СССР ПРОТИВОСТОЯНИЕ ДВУХ ВЕТВЕЙ РОССИЙСКОЙ ВЛАСТИ – ИСПОЛНИТЕЛЬНОЙ, В ЛИЦЕ ПРЕЗИДЕНТА РОССИИ БОРИСА ЕЛЬЦИНА, И ЗАКОНОДАТЕЛЬНОЙ В ВИДЕ ПАРЛАМЕНТА (ВЕРХОВНОГО СОВЕТА РСФСР) – ВОКРУГ ТЕМПОВ РЕФОРМ И МЕТОДОВ СТРОИТЕЛЬСТВА НОВОГО ГОСУДАРСТВА, 3–4 ОКТЯБРЯ 1993 ГОДА ПЕРЕШЛО В ВООРУЖЕННОЕ СТОЛКНОВЕНИЕ И ОКОНЧИЛОСЬ ТАНКОВЫМ ОБСТРЕЛОМ РЕЗИДЕНЦИИ ПАРЛАМЕНТА – ДОМА СОВЕТОВ (БЕЛОГО ДОМА). УКАЗАННЫЕ СОБЫТИЯ ЯВЛЯЮТСЯ ПРИМЕРОМ ...**

- А) экономического кризиса
- Б) политического кризиса
- В) национального конфликта
- Г) этнополитического конфликта

**94. КАКИМИ ИЗ ПЕРЕЧИСЛЕННЫХ ВИДОВ ДЕЯТЕЛЬНОСТИ НЕ МОЖЕТ ЗАНИМАТЬСЯ ЛЕЧЕБНО-ПРОФИЛАКТИЧЕСКОЕ УЧРЕЖДЕНИЕ?**

- А) оказание пациентам хозрасчетных медицинских услуг
- Б) оказание медицинской помощи пациентам по договорам добровольного медицинского страхования
- В) приобретение и хранение лекарственных средств
- Г) реализация лекарственных средств пациентам медицинской организации

**95. РАВНОВЕСНАЯ ЦЕНА УСТАНАВЛИВАЕТСЯ НА РЫНКЕ, КОГДА...**

- А) Спрос превышает предложение.
- Б) Предложение превышает спрос.
- В) Спрос и предложение равны.
- Г) Спрос меньше предложения.

**96. В СОКРАЩЕНИИ СРЕДНИХ ВАЛОВЫХ ИЗДЕРЖЕК СТОМАТОЛОГИЧЕСКОГО УЧРЕЖДЕНИЯ ПРИ УВЕЛИЧЕНИИ ЧИСЛА ОБСЛУЖИВАЕМЫХ ПАЦИЕНТОВ ПРОЯВЛЯЕТСЯ:**

- А) Закон убывающей отдачи
- Б) Отрицательный эффект масштаба
- В) Положительный эффект масштаба
- Г) Постоянный эффект масштаба

**97. ОТМЕТЬТЕ НОМЕР СЛОВА С УДАРЕНИЕМ НА ПЕРВОМ СЛОГЕ:**

- А) арест
- Б) кухонный;
- В) донельзя;
- Г) алфавит

**98. ПОНЯТИЕ “ИНФОРМИРОВАННОЕ СОГЛАСИЕ” ВКЛЮЧАЕТ В СЕБЯ ВСЕ, КРОМЕ:**

- А) информации о цели предполагаемого вмешательства
- Б) информации о характере предполагаемого вмешательства
- В) информации о связанном с вмешательством риске
- Г) информации о несомненном приоритете пользы вмешательства по сравнению с возможным риском

**99. КОММУНИКАЦИЯ В МЕНЕДЖМЕНТЕ – ЭТО:**

- А) обмен информацией и ее смысловым содержанием между людьми
- Б) система связей между организациями
- В) система взаимосвязей между людьми и организациями
- Г) система взаимосвязей между вербальной и невербальной информацией

**100. КАК НАЗЫВАЕТСЯ СПОСОБ СУЩЕСТВОВАНИЯ ЧЕЛОВЕКА В РЕАЛЬНОМ МИРЕ?**

- А) деятельность
- Б) фантазия
- В) дискуссия
- Г) вероятность

**ВАРИАНТ № 10**

**1. ШТЫКОВИДНЫМ ЭЛЕВАТОРОМ (ЭЛЕВАТОРОМ ЛЕКЛЮЗА) УДАЛЯЮТ ЗУБЫ НИЖНЕЙ ЧЕЛЮСТИ**

- А) третьи моляры
- Б) резцы
- В) премоляры
- Г) первые моляры

**2. ЗУБНАЯ ЩЕТКА ПОДЛЕЖИТ ЗАМЕНЕ В СРЕДНЕМ 1 РАЗ В**

- А) месяц
- Б) неделю
- В) 2-3 месяца
- Г) 6 месяцев

**3. МЕТОД ДИАГНОСТИКИ, ПОЗВОЛЯЮЩИЙ ДИФФЕРЕНЦИРОВАТЬ ХРОНИЧЕСКИЙ ЛИМФАДЕНИТ ОТ ДЕРМОИДНЫХ И ЭПИДЕРМОИДНЫХ КИСТ**

- А) ангиография
- Б) сиалография
- В) пункция
- Г) сцинтиграфия

**4. ДЛЯ ИССЛЕДОВАНИЯ СОСТОЯНИЯ МЯГКИХ ТКАНЕЙ СУСТАВА ИСПОЛЬЗУЮТ**

- А) магниторезонансную томографию
- Б) артрографию
- В) рентгенографию
- Г) сцинтиграфию

**5. ЩИПЦЫ ДЛЯ УДАЛЕНИЯ ПРЕМОЛЯРОВ ВЕРХНЕЙ ЧЕЛЮСТИ**

- А) прямые
- Б) прямые корневые
- В) клювовидные корневые
- Г) S-образные без шипа

**6. ДОПОЛНИТЕЛЬНЫЙ ИНСТРУМЕНТ ДЛЯ УДАЛЕНИЯ КОРНЕЙ ЗУБОВ НА НИЖНЕЙ ЧЕЛЮСТИ**

- А) бормашина
- Б) элеватор Волкова
- В) крючок Лимберга
- Г) элеватор Карапетяна

**7. ДЛЯ УДАЛЕНИЯ КОРНЕЙ ЗУБОВ НА ВЕРХНЕЙ ЧЕЛЮСТИ ИСПОЛЬЗУЮТ**

- А) крючок Лимберга
- Б) элеватор Карапетяна
- В) угловой элеватор
- Г) прямой элеватор

**8. ПРИ БОЛЕЗНЕННОЙ ПАЛЬПАЦИИ ЖЕВАТЕЛЬНЫХ МЫШЦ И ОТСУТСТВИИ РЕНТГЕНОЛОГИЧЕСКИХ ИЗМЕНЕНИЙ В ВИСОЧНО-НИЖНЕЧЕЛЮСТНОМ СУСТАВЕ ВОЗМОЖЕН ДИАГНОЗ**

- А) мышечно-суставная дисфункция
- Б) артрит
- В) артроз
- Г) остеома суставного отростка нижней челюсти

**9. ДЛЯ ОКАЗАНИЯ НЕОТЛОЖНОЙ ХИРУРГИЧЕСКОЙ СТОМАТОЛОГИЧЕСКОЙ ПОМОЩИ ПАЦИЕНТУ С ВЫРАЖЕННОЙ СОМАТИЧЕСКОЙ ПАТОЛОГИЕЙ ПАЦИЕНТ НАПРАВЛЯЕТСЯ В**

- А) многопрофильный стационар клинической больницы
- Б) стоматологическую поликлинику

- В) клинический центр
- Г) челюстно-лицевой стационар клинической больницы

**10. ВЫСОКОКВАЛИФИЦИРОВАННАЯ СПЕЦИАЛИЗИРОВАННАЯ НЕОТЛОЖНАЯ ХИРУРГИЧЕСКАЯ ПОМОЩЬ СТОМАТОЛОГИЧЕСКИМ БОЛЬНЫМ ОКАЗЫВАЕТСЯ В**

- А) челюстно-лицевом стационаре
- Б) клиничко-диагностическом центре
- В) районной поликлинике
- Г) научно-исследовательском институте

**11. ЛЕЧЕНИЕ ФУРУНКУЛА ЧЕЛЮСТНО-ЛИЦЕВОЙ ОБЛАСТИ ПРОВОДИТСЯ В УСЛОВИЯХ**

- А) стационара
- Б) поликлиники
- В) амбулатории
- Г) клинического центра

**12. ДИАГНОСТИКА И ЛЕЧЕНИЕ АКТИНОМИКОЗА ДОЛЖНА ОСУЩЕСТВЛЯТЬСЯ В**

- А) клиническом центре
- Б) поликлинике
- В) челюстно-лицевом стационаре
- Г) специализированном учреждении

**13. ВОСПАЛИТЕЛЬНЫЙ ПРОЦЕСС ИЗ ВЕРХНЕЧЕЛЮСТНОГО СИНУСА МОЖЕТ РАСПРОСТРАНЯТЬСЯ В**

- А) подбородочную область
- Б) крылонебную ямку
- В) заглочное пространство
- Г) крыловидно-нижнечелюстное пространство

**14. ОТ ПРЕМОЛЯРОВ ВЕРХНЕЙ ЧЕЛЮСТИ ЛИМФА ОТТЕКАЕТ В ЛИФАТИЧЕСКИЕ УЗЛЫ**

- А) околоушные
- Б) заглочные
- В) поднижнечелюстные
- Г) сосцевидные

**15. В ОКОЛОУШНЫЕ ЛИМФАТИЧЕСКИЕ УЗЛЫ ОТТЕКАЕТ ЛИМФА ОТ**

- А) наружного слухового прохода
- Б) нижней губы
- В) полости носа
- Г) дна полости рта

**16. ДЛЯ ПРОВЕДЕНИЯ ОПЕРАЦИИ ДЕНТАЛЬНОЙ ИМПЛАНТАЦИИ ИСПОЛЬЗУЮТ**

- А) направляющую фрезу

- Б) фисурный бор
- В) элеватор Леклюза
- Г) отвертку

**17. ПЛАНОВОЕ УДАЛЕНИЕ ЗУБОВ У ПАЦИЕНТОВ ПЕРЕНЕСШИХ ИНФАРКТ МИОКАРДА ВОЗМОЖНО ПОСЛЕ КОНСУЛЬТАЦИИ КАРДИОЛОГА ЧЕРЕЗ**

- А) 1 месяц
- Б) 2 месяца
- В) 10 месяцев
- Г) 6 месяцев

**18. СДВОЕННЫЙ КЛАММЕР АККЕРА, НАЗЫВАЕТСЯ**

- А) круговой
- Б) Роуча
- В) Бонвиля
- Г) обратного действия

**19. ДЛЯ КАКОГО СОСТОЯНИЯ ХАРАКТЕРНЫ СЛЕДУЮЩИЕ КЛИНИЧЕСКИЕ СИМПТОМЫ: ПОТЕРЯ СОЗНАНИЯ, БЛЕДНЫЕ КОЖНЫЕ ПОКРОВЫ, НИЗКОЕ АРТЕРИАЛЬНОЕ ДАВЛЕНИЕ?**

- А) коллапс
- Б) обморок
- В) гипертонический криз
- Г) анафилактический шок

**20. ПОСТИНЪЕКЦИОННАЯ КОНТРАКТУРА ПРИ ПРОВЕДЕНИИ МАНДИБУЛЯРНОЙ АНЕСТЕЗИИ ОБУСЛОВЛЕНА**

- А) парезом лицевого нерва
- Б) травмой жевательной мышцы
- В) невритом тройничного нерва
- Г) травмой медиальной крыловидной мышцы

**21. КАКОВА ДЛИТЕЛЬНОСТЬ ЛЕЧЕНИЯ АНТИБАКТЕРИАЛЬНЫМИ ПРЕПАРАТАМИ ПРИ ОГРАНИЧЕННЫХ ФОРМАХ ОСТРОГО ОСТЕОМИЕЛИТА?**

- А) 5-7 дней
- Б) 3-5 дней
- В) 8-10 дней
- Г) 2-3 недели

**22. КАКОВА ДЛИТЕЛЬНОСТЬ ЛЕЧЕНИЯ АНТИБАКТЕРИАЛЬНЫМИ ПРЕПАРАТАМИ ПРИ ДИФФУЗНЫХ ФОРМАХ ОСТРОГО ОСТЕОМИЕЛИТА?**

- А) 2-3 недели
- Б) 3-5 дней
- В) 5-7 дней
- Г) 8-10 дней

**23. ПРЕПАРАТ, ИСПОЛЬЗУЕМЫЙ ДЛЯ ВСЕХ ВИДОВ МЕСТНОЙ АНЕСТЕЗИИ**

- А) лидокаин
- Б) артикаин
- В) бензокаин (анестезин)
- Г) прокаин (новокаин)

**24. ПРЕПАРАТ, ИСПОЛЬЗУЕМЫЙ ДЛЯ ПОВЕРХНОСТНОЙ АНЕСТЕЗИИ**

- А) бензокаин (анестезин)
- Б) артикаин
- В) мепивакаин
- Г) прокаин (новокаин)

**25. ЛИДОКАИН**

- А) действует дольше прокаина (новокаина)
- Б) используется только для поверхностной анестезии
- В) по активности уступает прокаину (новокаину)
- Г) разрушается псевдохолинэстеразой

**26. БУПИВАКАИН**

- А) суживает сосуды
- Б) действует быстрее артикаина
- В) используется для всех видов местного обезболивания
- Г) действует дольше артикаина

**27. МАКСИМАЛЬНО ДОПУСТИМАЯ ДОЗА МЕПИВАКАИНА БЕЗ ЭПИНЕФРИНА (АДРЕНАЛИНА)**

- А) 0,5 мг/кг
- Б) 1,5 мг/кг
- В) 4,4 мг/
- Г) 7 мг/кг

**28. КОНЦЕНТРАЦИЯ РАСТВОРА МЕПИВАКАИНА БЕЗ ЭПИНЕФРИНА (АДРЕНАЛИНА)**

- А) 3%
- Б) 2%
- В) 1%
- Г) 4%

**29. МЕНЬШЕ ПРОНИКАЕТ ЧЕРЕЗ ГИСТОГЕМАТИЧЕСКИЕ БАРЬЕРЫ**

- А) артикаин
- Б) лидокаин
- В) мепивакаин
- Г) бупивакаин (маркаин)

**30. МЕСТНЫЙ АНЕСТЕТИК, ВЫПУСКАЕМЫЙ ДЛЯ ПОВЕРХНОСТНОЙ АНЕСТЕЗИИ В ВИДЕ СПРЕЯ**

- А) лидокаин
- Б) мепивакаин



- В) артикаин
- Г) прокаин (новокаин)

**31. МЕСТНЫЙ АНЕСТЕТИК, ВЫПУСКАЕМЫЙ В КАРПУЛАХ В ВИДЕ 3% РАСТВОРА БЕЗ ВАЗОКОНСТРИКТОРА**

- А) лидокаин
- Б) мепивакаин
- В) прокаин (новокаин)
- Г) артикаин

**32. НАИБОЛЕЕ ЭФФЕКТИВНОЙ ФОРМОЙ ПРОВЕДЕНИЯ СТОМАТОЛОГИЧЕСКОГО ПРОСВЕЩЕНИЯ СРЕДИ ДЕТЕЙ ДОШКОЛЬНОГО ВОЗРАСТА ЯВЛЯЕТСЯ**

- А) беседа
- Б) викторина
- В) игра
- Г) лекция

**33. СО ВЗРОСЛЫМИ ПАЦИЕНТАМИ СТОМАТОЛОГИЧЕСКОЕ ПРОСВЕЩЕНИЕ ПРОВОДЯТ В ВИДЕ**

- А) лекций и бесед
- Б) игр
- В) занятий в группе
- Г) викторин

**34. АНКЕТИРОВАНИЕ ДАЕТ ВОЗМОЖНОСТЬ ОЦЕНИТЬ**

- А) уровень знаний населения о профилактике стоматологических заболеваний
- Б) гигиеническое состояние полости рта пациентов
- В) качество оказания стоматологической помощи населению
- Г) интенсивность кариеса зубов у детей

**35. ГИГИЕНИЧЕСКОЕ ВОСПИТАНИЕ ДЕТЕЙ МЛАДШЕГО ШКОЛЬНОГО ВОЗРАСТА НАИБОЛЕЕ ЭФФЕКТИВНО ПРОВОДИТЬ В ФОРМЕ**

- А) урока гигиены
- Б) семинара
- В) лекции
- Г) рекламных буклетов

**36. РОДИТЕЛИ ДОЛЖНЫ НАЧИНАТЬ ЧИСТИТЬ ДЕТЯМ ЗУБЫ С ВОЗРАСТА**

- А) 2 лет
- Б) 1 года
- В) прорезывания первого временного зуба
- Г) 3 лет

**37. ДОПОЛНИТЕЛЬНЫМ МЕТОДОМ ИССЛЕДОВАНИЯ ДЛЯ УТОЧНЕНИЯ ХАРАКТЕРА ОПУХОЛИ ЯВЛЯЕТСЯ**

- А) цитологический

- Б) серологический
- В) иммунологический
- Г) рентгенологический

**38. ХРАНИТЬ ЗУБНУЮ ЩЕТКУ В ДОМАШНИХ УСЛОВИЯХ СЛЕДУЕТ В**

- А) дезинфицирующем растворе
- Б) стакане рабочей частью вниз
- В) футляре
- Г) стакане рабочей частью вверх

**39. ПРОТИВОПОКАЗАНИЕМ К ИСПОЛЬЗОВАНИЮ ФТОРИДСОДЕРЖАЩИХ ЗУБНЫХ ПАСТ ДЕТЬМИ ЯВЛЯЕТСЯ**

- А) высокое содержание фторида в питьевой воде
- Б) неудовлетворительное гигиеническое состояние полости рта
- В) наличие у пациента большого количества пломб
- Г) системная гипоплазия эмали

**40. ПАЦИЕНТАМ С МОСТОВИДНЫМИ ПРОТЕЗАМИ ДЛЯ НАИБОЛЕЕ ЭФФЕКТИВНОГО ОЧИЩЕНИЯ ПРОМЫВНОЙ ЧАСТИ ПРОТЕЗА РЕКОМЕНДУЕТСЯ ИСПОЛЬЗОВАТЬ**

- А) суперфлосс
- Б) мануальную зубную щетку
- В) электрическую зубную щетку
- Г) зубочистки

**41. ИНДИВИДУАЛЬНАЯ ГИГИЕНА ПОЛОСТИ РТА ОСУЩЕСТВЛЯЕТСЯ**

- А) пациентом
- Б) гигиенистом стоматологическим
- В) ассистентом врача-стоматолога
- Г) врачом-стоматологом

**42. ПРИ ПОСТАНОВКЕ ИСКУССТВЕННЫХ ЗУБОВ В СЪЁМНОМ ПЛАСТИНОЧНОМ ПРОТЕЗЕ СМЕЩЕНИЕ БОКОВЫХ ЗУБОВ ОТ ЦЕНТРА АЛЬВЕОЛЯРНОГО ОТРОСТКА ВЕРХНЕЙ ЧЕЛЮСТИ И/ЛИ АЛЬВЕОЛЯРНОЙ ЧАСТИ НИЖНЕЙ ЧЕЛЮСТИ ПРИВОДИТ К**

- А) ощущению инородного тела
- Б) нарушению дикции
- В) ухудшению фиксации протеза
- Г) повышенному рвотному рефлексу

**43. САМОСТОЯТЕЛЬНАЯ ЧИСТКА ЗУБОВ ПАЦИЕНТОМ ПОД КОНТРОЛЕМ СПЕЦИАЛИСТА - ЭТО**

- А) контролируемая чистка зубов
- Б) индивидуальная гигиена полости рта
- В) профессиональная гигиена полости рта
- Г) профессиональная чистка зубов

**44. КОМПЛЕКС МЕРОПРИЯТИЙ, ВКЛЮЧАЮЩИЙ КОНТРОЛИРУЕМУЮ ЧИСТКУ ЗУБОВ, ПРОФЕССИОНАЛЬНОЕ УДАЛЕНИЕ ЗУБНЫХ ОТЛОЖЕНИЙ И УСТРАНЕНИЕ ФАКТОРОВ, СПОСОБСТВУЮЩИХ НАКОПЛЕНИЮ ИХ - ЭТО**

- А) профессиональная гигиена полости рта
- Б) индивидуальная гигиена полости рта
- В) профессиональная чистка зубов
- Г) стоматологического просвещения

**45. В УЛЬТРАЗВУКОВЫХ АППАРАТАХ ДЛЯ УДАЛЕНИЯ МИНЕРАЛИЗОВАННЫХ ЗУБНЫХ ОТЛОЖЕНИЙ ЧАСТОТА КОЛЕБАНИЙ СОСТАВЛЯЕТ (КГЦ)**

- А) 7-10
- Б) 2-6
- В) 16-45
- Г) 10-15

**46. ОТСУТСТВИЕ СНИЖЕНИЯ ВЫСОТЫ НИЖНЕЙ ТРЕТИ ЛИЦА ПРИ КОМПЕНСИРОВАННОЙ ФОРМЕ ПАТОЛОГИЧЕСКОЙ СТИРАЕМОСТИ ЗУБОВ ОБУСЛОВЛЕНО**

- А) выдвиганием зубов
- Б) смещением нижней челюсти
- В) изменением взаимоотношений элементов височно-нижнечелюстного сустава
- Г) гипертрофией альвеолярного отростка челюстей

**47. ПРИ ПРЯМОМ ВИДЕ ПРИКУСА ВСТРЕЧАЕТСЯ ФОРМА ПАТОЛОГИЧЕСКОЙ СТИРАЕМОСТИ**

- А) горизонтальная
- Б) вертикальная
- В) смешанная
- Г) компенсированная

**48. ФОРМА ПАТОЛОГИЧЕСКОЙ СТИРАЕМОСТИ ТВЕРДЫХ ТКАНЕЙ ЗУБОВ, ПРИ КОТОРОЙ ПОРАЖЕНЫ ВЕСТИБУЛЯРНАЯ И/ЛИ ОРАЛЬНАЯ ПОВЕРХНОСТИ ЗУБОВ**

- А) вертикальная
- Б) декомпенсированная
- В) компенсированная
- Г) горизонтальная

**49. ФОРМА ПАТОЛОГИЧЕСКОЙ СТИРАЕМОСТИ ТВЕРДЫХ ТКАНЕЙ ЗУБОВ, КОТОРАЯ ХАРАКТЕРИЗУЕТСЯ ОТСУТСТВИЕМ СНИЖЕНИЯ ВЫСОТЫ НИЖНЕЙ ТРЕТИ ЛИЦА, НАЗЫВАЕТСЯ**

- А) компенсированная
- Б) чрезмерная
- В) горизонтальная
- Г) вертикальная

**50. К ДЕФОРМАЦИИ ЗУБНЫХ РЯДОВ МОЖЕТ ПРИВЕСТИ**

- А) несовершенный дентиногенез
- Б) патологическая стираемость
- В) тауродонтизм
- Г) лейкоплакия

**51. ЖЕВАТЕЛЬНАЯ ПРОБА С.Е. ГЕЛЬМАНА ПОКАЗЫВАЕТ**

- А) степень измельчения 5 г миндаля после жевания в течение 50 сек
- Б) степень измельчения 5 г ореха после 50 жевательных движений
- В) время, необходимое для совершения 50 жевательных движений
- Г) степень измельчения 0,8 г ореха после пережевывания до появления глотательного рефлекса

**52. ПОЛНОЕ ОТСУТСТВИЕ АЛЬВЕОЛЯРНОГО ОТРОСТКА, РЕЗКО УМЕНЬШЕННЫЕ РАЗМЕРЫ ТЕЛА ЧЕЛЮСТИ И ВЕРХНЕЧЕЛЮСТНОГО БУГРА, ПЛОСКОЕ НЕБО, ШИРОКИЙ ТОРУС – ХАРАКТЕРНЫЕ ПРИЗНАКИ**

- А) второго типа по Шредеру
- Б) пятого типа по Дойникову
- В) третьего типа по Шредеру
- Г) четвёртого типа по Курляндскому

**53. СРЕДНЕЕ ЗНАЧЕНИЕ МЕЖДУ ВЫСОТОЙ НИЖНЕГО ОТДЕЛА ЛИЦА В ЦЕНТРАЛЬНОЙ ОККЛЮЗИИ И В ПОЛОЖЕНИИ ОТНОСИТЕЛЬНО ФИЗИОЛОГИЧЕСКОГО ПОКОЯ ПРИ ОРТОГНАТИЧЕСКОМ ПРИКУСЕ**

- А) 5-6 мм
- Б) 2-4 мм
- В) 1 мм
- Г) 10 мм

**54. ВТОРОЙ ТИП ПО КЛАССИФИКАЦИИ КЕЛЛЕРА ХАРАКТЕРИЗУЕТСЯ**

- А) резкой равномерной атрофией всей альвеолярной части, подвижной слизистой оболочкой, расположенной почти на уровне гребня верхней челюсти
- Б) хорошо выраженной альвеолярной частью во фронтальном участке и резкой атрофией в области жевательных зубов
- В) резко выраженной альвеолярной частью во фронтальном участке и хорошо выраженной в области жевательных зубов
- Г) резкой равномерной атрофией всей альвеолярной части нижней челюсти, подвижной слизистой оболочкой, расположенной почти на уровне гребня

**55. ФУНКЦИОНАЛЬНЫЕ ИЗМЕНЕНИЯ ВИСОЧНО-НИЖНЕЧЕЛЮСТНОГО СУСТАВА ПОСЛЕ ПОЛНОЙ УТРАТЫ ЗУБОВ**

- А) истончение внутрисуставного диска
- Б) атрофия суставного бугорка
- В) уплощение суставной ямки
- Г) смещение суставной головки нижней челюсти кзади и вверх

**56. ИЗУЧЕНИЕ РАБОЧЕЙ МОДЕЛИ В ПАРАЛЛЕЛОМЕТРЕ  
НЕОБХОДИМО ДЛЯ**

- А) определения центральной окклюзии
- Б) выбора пути введения бюгельного протеза
- В) определения методики дублирования модели
- Г) выбора модели

**57. МЕТОД РЕНТГЕНОДИАГНОСТИКИ ДЛЯ ВЫЯВЛЕНИЯ ПОЛОЖЕНИЯ  
ВЕРХНЕЙ ЧЕЛЮСТИ ПО ОТНОШЕНИЮ К ОСНОВАНИЮ ЧЕРЕПА  
ЯВЛЯЕТСЯ**

- А) телерентгенография
- Б) дентальная рентгенография
- В) панорамная рентгенография
- Г) ортопантомография

**58. МЕТОД ИЗМЕРЕНИЯ ВЫНОСЛИВОСТИ ПАРОДОНТА К НАГРУЗКЕ  
НАЗЫВАЕТСЯ**

- А) миотонометрия
- Б) реопародонтография
- В) гнатодинамометрия
- Г) электромиография

**59. ИЗМЕРЕНИЕ ТОНУСА ЖЕВАТЕЛЬНЫХ МЫШЦ**

- А) миотонометрия
- Б) реопародонтография
- В) гнатодинамометрия
- Г) электромиография

**60. ГРАФИЧЕСКИЙ МЕТОД РЕГИСТРАЦИИ ЖЕВАТЕЛЬНЫХ  
ДВИЖЕНИЙ НИЖНЕЙ ЧЕЛЮСТИ**

- А) миотонометрия
- Б) мастикациография
- В) одонтопародонтограмма
- Г) реопародонтография

**61. ПРИ ПРЕПАРИРОВАНИИ ЗУБА ПОД ШТАМПОВАННУЮ КОРОНКУ  
БОКОВЫМ СТЕНКАМ ПРИДАЮТ**

- А) параллельность
- Б) конусность 6-8°
- В) конусность 15-20°
- Г) конусность 10-15°

**62. ПРИ ИЗГОТОВЛЕНИИ ЦЕЛЬНОЛИТЫХ КОРОНОК ДЛЯ ПОЛУЧЕНИЯ  
РАБОЧЕГО ОТТИСКА ИСПОЛЬЗУЮТСЯ ОТТИСКНЫЕ МАССЫ**

- А) альгинатные
- Б) силиконовые
- В) термопластические
- Г) твердокристаллические

**63. ДВОЙНОЙ ОТТИСК ПОЛУЧАЮТ МАССОЙ**

- А) силиконовой
- Б) альгинатной
- В) термопластической
- Г) гипсом

**64. ДЛЯ ПРИГОТОВЛЕНИЯ АЛЬГИНАТНОЙ МАССЫ ИСПОЛЬЗУЮТ**

- А) воду комнатной температуры
- Б) воду с добавлением соли
- В) катализатор
- Г) воду с добавлением соды

**65. ПРИ ИЗГОТОВЛЕНИИ МОСТОВИДНОГО ПРОТЕЗА  
ДЕПУЛЬПИРОВАНИЕ ЗУБА ИЛИ ГРУППЫ ЗУБОВ ПРОВОДИТСЯ**

- А) при значительной конвергенции зубов
- Б) при отсутствии конвергенции
- В) по желанию пациента
- Г) у пожилых пациентов

**66. ДЛЯ СНЯТИЯ ОТТИСКА С ЧЕЛЮСТИ ДЛЯ ИЗГОТОВЛЕНИЯ ЛИТЫХ  
КОРОНОК ИСПОЛЬЗУЮТ ЛОЖКИ**

- А) стандартные пластмассовые для беззубых челюстей
- Б) пластмассовые индивидуальные
- В) восковые индивидуальные
- Г) стандартные металлические перфорированные

**67. УДАЛЕНИЕ ТВЕРДЫХ ЗУБНЫХ ОТЛОЖЕНИЙ ОТНОСИТСЯ К  
МЕТОДАМ ПРОФЕССИОНАЛЬНОЙ ГИГИЕНЫ И ОСУЩЕСТВЛЯЕТСЯ  
ПЕРСОНАЛОМ**

- А) средним медицинским
- Б) врачом-стоматологом-терапевтом
- В) младшим медицинским
- Г) врачом-стоматологом-хирургом

**68. ТОЧКА P<sub>g</sub> СООТВЕТСТВУЕТ**

- А) передней точке на нижнем контуре тела нижней челюсти
- Б) нижней точке на нижнем контуре тела нижней челюсти
- В) точке пересечения касательных к ветви и телу нижней челюсти
- Г) передней точке подбородочного выступа

**69. ПО РЕКОМЕНДАЦИЯМ ВОЗ, КОНЦЕНТРАЦИЯ ФТОРИДА В ЗУБНЫХ  
ПАСТАХ ДЛЯ ВЗРОСЛЫХ ДОЛЖНА БЫТЬ НЕ МЕНЕЕ (PPM)**

- А) 500
- Б) 1000
- В) 2000
- Г) 5000

**70. УДАЛЕНИЕ ТВЕРДЫХ ЗУБНЫХ ОТЛОЖЕНИЙ ОТНОСИТСЯ К МЕТОДАМ**

- А) чистки зубов
- Б) индивидуальной гигиены
- В) профессиональной гигиены
- Г) лечения пародонтитов

**71. ДЛЯ ЛЕЧЕНИЯ ОЧАГОВОЙ ДЕМИНЕРАЛИЗАЦИИ ЭМАЛИ ИСПОЛЬЗУЮТСЯ ПРЕПАРАТЫ**

- А) кальция и фториды
- Б) растительного происхождения
- В) витамины
- Г) пищевые добавки

**72. ПРИ ФЛЮОРОЗЕ ИСПОЛЬЗУЮТСЯ ПРЕПАРАТЫ НА ОСНОВЕ А) фторидов**

- Б) компонентов растительного происхождения
- В) кальция
- Г) витаминов

**73. ПОЛОСКАНИЕ РАСТВОРОМ ФТОРИДА НАТРИЯ В КОНЦЕНТРАЦИИ 0,05% ПРОВОДИТСЯ С ЧАСТОТОЙ**

- А) 1 раз в полгода
- Б) 1 раз в неделю
- В) 1 раз в день
- Г) 1 раз в 2 недели

**74. ДЛЯ ПРОВЕДЕНИЯ РЕМИНЕРАЛИЗУЮЩЕЙ ТЕРАПИИ ИСПОЛЬЗУЮТ РАСТВОР**

- А) глюконата калия 5%
- Б) глюконата кальция 10%
- В) хлоргексидина 0.05%
- Г) фторида натрия 6%

**75. К МЕТОДАМ ПРОФИЛАКТИКИ ГАЛИТОЗА ОТНОСЯТ**

- А) устранение патологических очагов в полости рта
- Б) миогимнастику
- В) постуральный анализ
- Г) ношение съемных ортодонтических аппаратов

**76. ВЕСТИБУЛЯРНЫЕ ПЛАСТИНКИ ДЛЯ ПРЕДУПРЕЖДЕНИЯ АНОМАЛИЙ ОККЛЮЗИИ ИСПОЛЬЗУЮТ В ВОЗРАСТЕ (ЛЕТ)**

- А) 14-18
- Б) до года
- В) 12-14
- Г) 3-6

**77. ПРИШЛИФОВЫВАНИЕ БУГРОВ МОЛОЧНЫХ КЛЫКОВ  
ПРОИЗВОДИТСЯ ДЛЯ**

- А) профилактики аномалий окклюзии
- Б) эстетического эффекта
- В) стимуляции прорезывания постоянных зубов
- Г) профилактики ретенции зубов

**78. ПЛАСТИНОЧНЫЕ ПРОТЕЗЫ С ЗАМЕЩЕНИЕМ ОТСУТСТВУЮЩИХ  
ЗУБОВ ПОКАЗАНЫ ДЛЯ**

- А) стимуляции прорезывания постоянных зубов, нормализации функции жевания, сохранения места для постоянных зубов
- Б) расширения нижнего зубного ряда
- В) сдерживания роста апикального базиса нижней челюсти
- Г) сдерживания роста апикального базиса верхней челюсти

**79. ПРИ ЗАМЕНЕ КЛАММЕРА ПЛАСТИНОЧНОГО ПРОТЕЗА  
ИСПОЛЬЗУЕТСЯ МЕТОД ГИПСОВКИ В КЮВЕТУ**

- А) прямой
- Б) обратный
- В) косвенный
- Г) комбинированный

**80. УКОРОЧЕННАЯ УЗДЕЧКА ЯЗЫКА ЯВЛЯЕТСЯ ПРИЧИНОЙ**

- А) лингвоокклюзии
- Б) задержке прорезывания постоянных зубов
- В) сужению верхнего зубного ряда
- Г) нарушения глотания

**81. НАИБОЛЕЕ ЭФФЕКТИВНО ИСПОЛЬЗОВАНИЕ  
ПРЕОРТОДОНТИЧЕСКОГО МИОТРЕЙНЕРА В ВОЗРАСТЕ (ЛЕТ)**

- А) 5-7
- Б) 10-18
- В) 18-25
- Г) 0-3

**82. ПОКАЗАНИЕ ДЛЯ ИСПОЛЬЗОВАНИЯ ПРЕОРТОДОНТИЧЕСКИХ  
МИОТРЕЙНЕРОВ**

- А) адентия
- Б) функциональные нарушения
- В) макродентия
- Г) задержка прорезывания зубов

**83. С ЦЕЛЬЮ СОХРАНЕНИЯ МЕСТА В ЗУБНОМ РЯДУ ПОСЛЕ РАННЕГО  
УДАЛЕНИЯ МОЛОЧНЫХ ЗУБОВ ИСПОЛЬЗУЮТ**

- А) аппарат Френкеля
- Б) мостовидный протез
- В) профилактический пластиночный протез с искусственными зубами
- Г) аппарат Персина



**84. ЧАСТИЧНЫЙ СЪЕМНЫЙ ПЛАСТИНОЧНЫЙ ПРОТЕЗ ИСПОЛЬЗУЕТСЯ ДЛЯ ПРОФИЛАКТИКИ**

- А) дистальной окклюзии
- Б) мезиальной окклюзии
- В) вертикальной резцовой дизокклюзии
- Г) дефицита места в зубном ряду для постоянного зуба

**85. ВЕСТИБУЛЯРНАЯ ПЛАСТИНКА ХИНЦА С НАКЛОННОЙ ПЛОСКОСТЬЮ ПРИМЕНЯЕТСЯ ПРИ**

- А) протрузии верхних резцов
- Б) ретрузии резцов верхнего зубного ряда
- В) мезиальной окклюзии
- Г) ретрузии нижних и верхних резцов

**86. ВЕСТИБУЛЯРНАЯ ПЛАСТИНКА С УПОРОМ ПРИМЕНЯЕТСЯ ДЛЯ ПРОФИЛАКТИКИ АНОМАЛИИ ОККЛЮЗИИ**

- А) вертикальной резцовой дизокклюзии
- Б) дистальной
- В) мезиальной
- Г) трансверсальной резцовой

**87. ВЕСТИБУЛЯРНАЯ ПЛАСТИНКА ХИНЦА ПРЕДУПРЕЖДАЕТ**

- А) прокладывание языка между зубными рядами
- Б) смещение нижней челюсти вперед
- В) смещение нижней челюсти назад
- Г) адентию

**88. ПРЕОРТОДОНТИЧЕСКИЙ МИОТРЕЙНЕР НЕ ПОКАЗАН ДЛЯ ПРОФИЛАКТИКИ АНОМАЛИЙ ОККЛЮЗИИ**

- А) мезиальной
- Б) дистальной
- В) трансверсальной резцовой
- Г) вертикальной резцовой дизокклюзии

**89. ВЫБЕРИТЕ ПРАВИЛЬНОЕ ОПРЕДЕЛЕНИЕ.**

- А) Публицистический стиль – это стиль общественно-политической литературы, периодической печати, ораторской речи. Он призван воздействовать на массы, призывать их к действию, сообщать информацию.
- Б) Публицистический стиль – это стиль научных статей, докладов, монографий, которые точно и полно разъясняют закономерности развития природы и общества.
- В) Публицистический стиль – это стиль художественных произведений, романов, повестей, рассказов, которые воздействуют на общественное мнение.
- Г) Публицистический стиль – это стиль официально-правовых документов, которому свойственно обязательное наличие внешней формы.

**90. ПРОФЕССИОНАЛЬНЫЕ ВРЕДНОСТИ В РАБОТЕ МЕДИЦИНСКОГО ПЕРСОНАЛА ОБУСЛОВЛЕННЫ В ПЕРВУЮ ОЧЕРЕДЬ...**

- А) особенностями технологии лечения
- Б) особенностями режима труда и отдыха
- В) планировкой лечебных учреждений
- Г) используемым лечебно-диагностическим оборудованием

**91. МЕДИЦИНСКАЯ АППАРАТУРА В СТОМАТОЛОГИЧЕСКОМ УЧРЕЖДЕНИИ РАССЧИТАНА НА ДЕСЯТЬ ЛЕТ ЭКСПЛУАТАЦИИ. СКОЛЬКО ПРОЦЕНТОВ ОТ ЕЁ ПЕРВОНАЧАЛЬНОЙ СТОИМОСТИ БУДЕТ НАКОПЛЕНО В АМОРТИЗАЦИОННОМ ФОНДЕ ЧЕРЕЗ ШЕСТЬ ЛЕТ?**

- А) 40%
- Б) 6%
- В) 60%
- Г) 10%

**92. ЧТО ЯВЛЯЕТСЯ ПРЕДМЕТОМ ФИЛОСОФИИ?**

- А) Основные свойства физических тел
- Б) Причина человеческих ошибок
- В) Мир как целое, познаваемый при помощи мышления
- Г) Игра воображения

**93. ДЛИВШЕЕСЯ С МОМЕНТА РАСПАДА СССР ПРОТИВОСТОЯНИЕ ДВУХ ВЕТВЕЙ РОССИЙСКОЙ ВЛАСТИ – ИСПОЛНИТЕЛЬНОЙ, В ЛИЦЕ ПРЕЗИДЕНТА РОССИИ БОРИСА ЕЛЬЦИНА, И ЗАКОНОДАТЕЛЬНОЙ В ВИДЕ ПАРЛАМЕНТА (ВЕРХОВНОГО СОВЕТА РСФСР) – ВОКРУГ ТЕМПОВ РЕФОРМ И МЕТОДОВ СТРОИТЕЛЬСТВА НОВОГО ГОСУДАРСТВА, 3–4 ОКТЯБРЯ 1993 ГОДА ПЕРЕШЛО В ВООРУЖЕННОЕ СТОЛКНОВЕНИЕ И ОКОНЧИЛОСЬ ТАНКОВЫМ ОБСТРЕЛОМ РЕЗИДЕНЦИИ ПАРЛАМЕНТА – ДОМА СОВЕТОВ (БЕЛОГО ДОМА). УКАЗАННЫЕ СОБЫТИЯ ЯВЛЯЮТСЯ ПРИМЕРОМ ...**

- А) экономического кризиса
- Б) политического кризиса
- В) национального конфликта
- Г) этнополитического конфликта

**94. КАКИМИ ИЗ ПЕРЕЧИСЛЕННЫХ ВИДОВ ДЕЯТЕЛЬНОСТИ НЕ МОЖЕТ ЗАНИМАТЬСЯ ЛЕЧЕБНО-ПРОФИЛАКТИЧЕСКОЕ УЧРЕЖДЕНИЕ?**

- А) оказание пациентам хозрасчетных медицинских услуг
- Б) оказание медицинской помощи пациентам по договорам добровольного медицинского страхования
- В) приобретение и хранение лекарственных средств
- Г) реализация лекарственных средств пациентам медицинской организации

**95. ПОНЯТИЕ “ИНФОРМИРОВАННОЕ СОГЛАСИЕ” ВКЛЮЧАЕТ В СЕБЯ ВСЕ, КРОМЕ:**

- А) информации о цели предполагаемого вмешательства
- Б) информации о характере предполагаемого вмешательства
- В) информации о связанном с вмешательством риске

Г) информации о несомненном приоритете пользы вмешательства по сравнению с возможным риском

**96. КОММУНИКАЦИЯ В МЕНЕДЖМЕНТЕ – ЭТО:**

- А) обмен информацией и ее смысловым содержанием между людьми
- Б) система связей между организациями
- В) система взаимосвязей между людьми и организациями
- Г) система взаимосвязей между вербальной и невербальной информацией

**97. КАК НАЗЫВАЕТСЯ СПОСОБ СУЩЕСТВОВАНИЯ ЧЕЛОВЕКА В РЕАЛЬНОМ МИРЕ?**

- А) деятельность
- Б) фантазия
- В) дискуссия
- Г) вероятность

**98. РАВНОВЕСНАЯ ЦЕНА УСТАНАВЛИВАЕТСЯ НА РЫНКЕ, КОГДА...**

- А) Спрос превышает предложение.
- Б) Предложение превышает спрос.
- В) Спрос и предложение равны.
- Г) Спрос меньше предложения.

**99. В СОКРАЩЕНИИ СРЕДНИХ ВАЛОВЫХ ИЗДЕРЖЕК СТОМАТОЛОГИЧЕСКОГО УЧРЕЖДЕНИЯ ПРИ УВЕЛИЧЕНИИ ЧИСЛА ОБСЛУЖИВАЕМЫХ ПАЦИЕНТОВ ПРОЯВЛЯЕТСЯ:**

- А) Закон убывающей отдачи
- Б) Отрицательный эффект масштаба
- В) Положительный эффект масштаба
- Г) Постоянный эффект масштаба

**100. ОТМЕТЬТЕ НОМЕР СЛОВА С УДАРЕНИЕМ НА ПЕРВОМ СЛОГЕ:**

- А) арест
- Б) кухонный;
- В) донельзя;
- Г) Алфавит

## ЗАДАЧА № 1

Пациентка А. 66 лет направлена к хирургу-стоматологу для хирургической санации полости рта (удаление зубов 1.7, 1.4, 1.3, 2.1, 3.5, 3.6, 3.7, 4.5) перед ортопедическим лечением. Страдает сахарным диабетом, наблюдается у эндокринолога.

Развитие настоящего заболевания: на протяжении последних 15 лет болели и разрушались зубы верхней и нижней челюстей.

Перенесённые и сопутствующие заболевания: аллергия на новокаин. ВИЧ, сифилис, гепатиты отрицает. Сахарный диабет 1-го типа.

Общее состояние удовлетворительное. Температура тела 36,5°C.

При осмотре: конфигурация лица не изменена. Открывание рта свободное, безболезненное, в полном объёме. Регионарные лимфатические узлы не пальпируются.

В полости рта: коронковые части зубов 1.7, 1.4, 1.3, 2.1, 3.5, 3.6, 3.7, 4.5 полностью разрушены. Слизистая оболочка в области этих зубов рыхлая, слабо гиперемирована.

Зубная формула:

О	Р	О	О	Р	Р	П	П	Р	П	П	О	О	О	О	О
8	7	6	5	4	3	2	1	1	2	3	4	5	6	7	8
О	О	О	Р	П			О	О	П		П	Р	Р	Р	О

Диагноз: хронический периодонтит зубов 1.7, 1.4, 1.3, 2.1, 3.5, 3.6, 3.7, 4.5.

Вопросы:

1. Какие мероприятия необходимо провести перед удалением зубов?
2. Сколько зубов можно удалить пациентке за одно посещение?
3. Составьте план комплексного лечения врачами-стоматологами различного профиля.
4. Обоснуйте надобность назначения антибактериальной терапии.
5. Перечислите возможные местные осложнения, учитывая характер сопутствующего заболевания.

## ЗАДАЧА № 2

Пациент С. 34 лет жалуется на постоянную ноющую боль в области верхней челюсти слева.

Развитие настоящего заболевания: пять дней назад был удалён разрушенный зуб 2.6. На следующий день после удаления появилась незначительная боль в области удалённого зуба. Боль постепенно нарастала.

Перенесённые и сопутствующие заболевания: аллергические реакции отрицает. Считает себя практически здоровым.

При осмотре: конфигурация лица не изменена. Открывание рта свободное, безболезненное, в полном объёме.

Регионарные лимфатические узлы не пальпируются.

В полости рта: лунка удаленного зуба 2.6 заполнена организующимся кровяным сгустком. Слизистая оболочка вокруг лунки гиперемирована, пальпация ее с вестибулярной стороны резко болезненна.

Определяется выступающий острый край лунки.

Зубная формула:

О	П	П											О	С	С
8	7	6	5	4	3	2	1	1	2	3	4	5	6	7	8
	К	П									П		К	П	

Вопросы:

1. Поставьте диагноз.
2. Проведите дифференциальную диагностику.
3. Составьте план комплексного лечения врачами-стоматологами различного профиля.
4. Обоснуйте последовательность хирургических этапов лечения.
5. Перечислите возможные местные осложнения.

### ЗАДАЧА № 3

Пациент В. 19 лет жалуется на боль и припухлость в области твёрдого нёба слева, болезненность при приёме пищи, головную боль, слабость, повышение температуры тела. Развитие настоящего заболевания: 4 дня назад у пациента появилась боль в зубе 2.4. Накусывание на зуб было болезненным. К врачу не обращался. Полоскал рот тёплым раствором ромашки. Позднее боль в зубе стала стихать, но появилась боль и припухлость со стороны твёрдого нёба. Повысилась температура тела. Перенесённые и сопутствующие заболевания: аллергические реакции отрицает, считает себя практически здоровым. Общее состояние удовлетворительное. Температура тела 37,9 °С. При осмотре: конфигурация лица не изменена. Открывание рта свободное, безболезненное, в полном объёме. При пальпации поднижнечелюстной лимфатический узел слева увеличен, слабоболлезненный. В полости рта: зуб 2.4 под пломбой. Зуб изменен в цвете. Перкуссия зуба 2.4 слабоболлезненна. На твёрдом нёбе в области зуба 2.4 определяется припухлость полушаровидной формы. Слизистая оболочка над ним гиперемирована, отёчна, пальпируется инфильтрат с размягчением и флюктуацией.

Зубная формула:

С	П	П	П		П	П					П	П	П	П	С
8	7	6	5	4	3	2	1	1	2	3	4	5	6	7	8
С	П	П	П	П						П	П		П	П	С

На рентгенограмме: в области верхушки корня зуба 2.4 отмечается очаг деструкции костной ткани с нечёткими контурами.

Вопросы:

1. Поставьте диагноз.
2. Проведите дифференциальную диагностику.
3. Составьте план комплексного лечения врачами-стоматологами различного профиля.
4. Обоснуйте последовательность хирургических этапов лечения.
5. Возможное местное осложнение.

### ЗАДАЧА № 4

Пациент, Г. 31 года обратился к стоматологу с целью профилактического осмотра. Жалоб нет.

Развитие настоящего заболевания: явился с целью профилактического осмотра.

Перенесённые и сопутствующие заболевания: аллергия на пенициллины. Считает себя практически здоровым.

Общее состояние удовлетворительное.

При осмотре: конфигурация лица не изменена. Открывание рта свободное, безболезненное, в полном объёме.

Регионарные лимфатические узлы не пальпируются.

В полости рта: на зубе 2.3 пломба по 3 классу, зуб изменен в цвете. Перкуссия его безболезненна. Слизистая оболочка бледно-розового цвета, умеренно увлажнена.

Зубная формула:

О	П	С								П	П		П		О
8	7	6	5	4	3	2	1	1	2	3	4	5	6	7	8
О		О											О	П	О

На рентгенограмме: у верхушки корня зуба 2.3 отмечается очаг разрежения костной ткани с чёткими контурами, 3 мм в диаметре. Канал зуба не запломбирован.

ЭОД зуба 2.3 – более 100 мА.

Вопросы:

1. Поставьте диагноз.
2. Проведите дифференциальную диагностику.
3. Составьте план комплексного лечения врачами-стоматологами различного профиля.
4. Обоснуйте последовательность хирургических этапов лечения.
5. Перечислите возможные местные и общие осложнения.

### ЗАДАЧА № 5

Пациент Ю. 36 лет жалуется на постоянную пульсирующую боль в зубе 3.6. Боль усиливается при накусывании и приёме горячей пищи.

Развитие настоящего заболевания: последние две недели зуб 3.6 болел по ночам, а также от холодной и горячей пищи. В течение 2 дней боль стала постоянной, усиливающейся при накусывании. Появилось чувство «выросшего» зуба.

Перенесённые и сопутствующие заболевания: аллергические реакции отрицает. Считает себя практически здоровым.

Общее состояние удовлетворительное. Температура тела 36,7°C.

При осмотре: конфигурация лица не изменена. Открывание рта свободное, безболезненное, в полном объёме. Регионарные лимфатические узлы не пальпируются.

В полости рта: на жевательной поверхности зуба 3.6 имеется кариозная полость. Перкуссия зуба резко болезненна. Слизистая оболочка бледно-розового цвета, умеренно увлажнена.

Зубная формула:

	П	П	П											П	П	
8	7	6	5	4	3	2	1	1	2	3	4	5	6	7	8	
	О													С		О

Вопросы:

1. Поставьте диагноз.
2. Проведите дифференциальную диагностику.
3. Составьте план комплексного лечения врачами-стоматологами различного профиля.
4. Обоснуйте последовательность хирургических этапов лечения.
5. Перечислите возможные местные и общие осложнения.

### ЗАДАЧА № 6

Пациент П. 51 год жалуется на постоянную боль в области нижней челюсти слева, отдающую в ухо и висок. Боль усиливается во время еды. Отмечает общую слабость, нарушение сна.

Развитие настоящего заболевания: три дня назад удален зуб 3.7, удаление сложное. После удаления было непродолжительное кровотечение. На следующий день появилась боль в лунке удалённого зуба, приём пищи стал затруднённым.

Перенесённые и сопутствующие заболевания: аллергические реакции отрицает. Хронический пиелонефрит.

Общее состояние удовлетворительное. Температура тела 37,3°C.

При осмотре: конфигурация лица не изменена. Открывание рта слабо болезненное, в полном объёме.

Поднижнечелюстной лимфатический узел слева увеличен, болезненный.

В полости рта: в лунке зуба 3.7 остатки распавшегося кровяного сгустка с неприятным гнилостным запахом.

Слизистая оболочка вокруг лунки гиперемирована, отёчна, болезненна при пальпации.

Зубная формула:

	К	К	К	К		К	К	К	К	К	О		П	П	
8	7	6	5	4	3	2	1	1	2	3	4	5	6	7	8
	П		К	К									П	О	О

Вопросы:

1. Поставьте диагноз.
2. Проведите дифференциальную диагностику.
3. Составьте план комплексного лечения врачами-стоматологами различного профиля.
4. Обоснуйте последовательность хирургических этапов лечения.
5. Перечислите возможные местные и общие осложнения.

### ЗАДАЧА № 7

Пациент Б. 25 лет обратился к стоматологу для удаления неправильно расположенного зуба 4.5.

Развитие настоящего заболевания: зуб 4.5 прорезался в 14 лет в сторону языка, мешает во время приёма пищи и при разговоре.

Перенесённые и сопутствующие заболевания: аллергические реакции отрицает. Считает себя практически здоровым.

Общее состояние удовлетворительное. Температура тела 36,5°C.

При осмотре: конфигурация лица не изменена. Открывание рта свободное, безболезненное, в полном объёме.

Регионарные лимфатические узлы не пальпируются.

В полости рта: зуб 4.5 интактный, расположен с язычной стороны альвеолярной части нижней челюсти. Зубы 4.4 и 4.6 контактируют. Слизистая оболочка боковой поверхности языка справа в средней трети гиперемирована, отёчна, местами эрозирована. Пальпация слабоблезненна.

Зубная формула:

о														с	с	о
8	7	6	5	4	3	2	1	1	2	3	4	5	6	7	8	
с		п												с	с	

Вопросы:

1. Поставьте диагноз.
2. Проведите дифференциальную диагностику.
3. Составьте план комплексного лечения врачами-стоматологами различного профиля.
4. Обоснуйте последовательность хирургических этапов лечения.
5. Какое местное осложнение развилось у пациента?

### ЗАДАЧА № 8

Пациент Ф. 38 лет жалуется на образование на десне в области зуба 1.1, из которого выделяется гной.

Развитие настоящего заболевания: зуб 1.1 был лечен более 7 лет назад. В течение всего этого периода не беспокоил. После перенесённой простуды 1 месяц назад, зуб 1.1 стал периодически болеть. Неделю назад на десне появилось небольшое образование с гнойным отделяемым.

Перенесённые и сопутствующие заболевания: аллергия на бытовую пыль. Считает себя практически здоровым.

Общее состояние удовлетворительное. Температура тела 36,6° С.

При осмотре: конфигурация лица не изменена. Открывание рта свободное, безболезненное, в полном объёме. Регионарные лимфатические узлы не пальпируются.

В полости рта: зуб 1.1 под коронкой. Перкуссия зуба безболезненна. Слизистая оболочка с вестибулярной стороны в области проекции верхушки корня зуба 1.1 гиперемирована, отёчна, отмечается наличие свищевого хода с гнойным отделяемым.

На рентгенограмме: разрежение костной ткани у верхушки корня зуба 1.1 без чётких границ в виде «язычков пламени». Канал корня obturated пломбирочным материалом на 2/3. В канале фиксирована штифтовая конструкция.

Зубная формула:

с	к	п	п/с				к							с	с	о
8	7	6	5	4	3	2	1	1	2	3	4	5	6	7	8	
с	к	п/с		п/с									п/с	о	п/с	с

На рентгенограмме: разрежение костной ткани у верхушки корня зуба 1.1 без чётких границ в виде «язычков пламени». Канал корня obturated пломбирочным материалом на 2/3. В канале фиксирована штифтовая конструкция.

Вопросы:

1. Поставьте диагноз.
2. Проведите дифференциальную диагностику.
3. Составьте план комплексного лечения врачами-стоматологами различного профиля.
4. Обоснуйте последовательность хирургических этапов лечения.
5. Перечислите возможные местные и общие осложнения.

### ЗАДАЧА № 9

Пациент Т., 23 года, обратился в стоматологическую клинику с жалобами на сильную боль позади второго моляра на нижней челюсти слева, усиливающаяся при жевании, ограниченное открывание рта, слабоблезненное глотание.

Развитие настоящего заболевания: боль беспокоит периодически в течение одного года. За последние несколько дней боль значительно усилилась.

Перенесённые и сопутствующие заболевания: аллергические реакции отрицает. Считает себя практически здоровым.

Общее состояние удовлетворительное. Температура тела 36,9°С.

При осмотре: конфигурация лица не изменена. Открывание рта слабоболезненное, ограниченное до 3 см между центральными резцами. При пальпации определяется увеличенный единичный поднижнечелюстной лимфатический узел слева, слабо болезненный, подвижный.

В полости рта: зуб 3.8 покрыт гиперемированным и отёчным капюшоном слизистой оболочкой на  $\frac{3}{4}$  окклюзионной поверхности. Прорезался один медиально-щёчный бугор зуба. Пальпация слизистой оболочки и капюшона болезненна, из-под капюшона выделяется гной.

На рентгенограмме: зуб 3.8 имеет медиальный наклон коронки в сторону второго моляра. Определяется деструкция кости у дистального края коронки зуба, распространяясь вдоль корня. Очаг разрежения имеет полукруглую форму.

Зубная формула:

О	С	С												С	С	О
8	7	6	5	4	3	2	1	1	2	3	4	5	6	7	8	
О		С												С		

Вопросы:

1. Поставьте диагноз.
2. Проведите дифференциальную диагностику.
3. Составьте план комплексного лечения врачами-стоматологами различного профиля.
4. Обоснуйте последовательность хирургических этапов лечения.
5. Перечислите возможные местные и общие осложнения.

### ЗАДАЧА № 10

Пациентка О. 25 лет обратилась в клинику с жалобами на общее недомогание, подъём температуры тела до 38°C. Боль позади второго моляра нижней челюсти справа, невозможность разжёвывания пищи. Боль отдает в ухо, височную область. Ограничение открывания рта, болезненное глотание.

Развитие настоящего заболевания: периодически беспокоили боли в области нижней челюсти справа. Три дня тому назад после купания в холодной воде вновь появилась боль, перестал открываться рот, стала нарастать припухлость тканей околоушной области.

Перенесённые и сопутствующие заболевания: со слов пациентки считает себя практически здоровой. Сифилис, ВИЧ, гепатиты отрицает.

Общее состояние удовлетворительное. Температура тела 38,2°C, пульс 88 в минуту, АД – 130/65 мм рт.ст.

Местный статус: выраженный отёк тканей в заднем отделе поднижнечелюстной и нижнем отделе щёчной областей. Увеличены и болезненны поднижнечелюстные лимфатические узлы. Зуб 4.8 прорезался через слизистую оболочку дистальными буграми, в нем определяется кариозная полость. Ограничение открывания рта до 1,5 см между центральными резцами. Слизистая оболочка вокруг зуба мудрости 4.8 и приподнятого кверху инфильтрированного капюшона отёчна и гиперемирована.

Отёк распространяется на слизистую оболочку крыловидно-нижнечелюстной складки, нижнего свода преддверия рта на уровне моляров, нёбно-язычной дужки, щеки и мягкого нёба. Пальпация капюшона и окружающих тканей резко болезненна. В позадиомолярной области определяется инфильтрат, переходящий на наружную поверхность альвеолярной части челюсти.

Зубная формула:

О		П											П		О
18	17	16	15	14	13	12	11	21	22	23	24	25	26	27	28
48	47	46	45	44	43	42	41	31	32	33	34	35	36	37	38
С	П												П/С		

Вопросы:

1. Поставьте предварительный диагноз и укажите наиболее существенные для данного заболевания симптомы.
2. Проведите дифференциальную диагностику.
3. Составьте план комплексного лечения врачами-стоматологами различного профиля.
4. Обоснуйте последовательность хирургических этапов лечения.
5. Перечислите возможные местные и общие осложнения.

### ЗАДАЧА № 11

Пациентка Н. 31 года обратилась в клинику с жалобами на общее недомогание, боль в области нижней челюсти справа, припухлость мягких тканей лица справа, ограничение открывания рта.



Развитие настоящего заболевания: периодически беспокоили боли в области зуба 4.7. Пять дней тому назад вновь появилась боль в этом зубе. За три недели до этого у больной был грипп. К врачу не обращалась, самостоятельно принимала Нурофен, полоскала рот содовым раствором. На следующий день боль в зубе несколько стихла, появилась припухлость лица, стал плохо открываться рот. Температура повышалась до 37,5°C. Перенесённые и сопутствующие заболевания: со слов пациентки, считает себя практически здоровой. Сифилис, ВИЧ, гепатиты отрицает.

Общее состояние удовлетворительное. Температура тела 38,2°C, пульс 88 ударов в минуту, АД – 130/65 мм рт.ст.. Конфигурация лица изменена за счёт отёка нижнего отдела щёчной, поднижнечелюстной и околоушно-жевательной областей. Поднижнечелюстные лимфатические узлы увеличены, болезненны при пальпации, не спаяны с окружающими тканями.

Местный статус: впрддверии рта наблюдается гиперемия и отёк слизистой оболочки альвеолярной части, переходной складки на уровне зубов 4.6, 4.7, 4.8. Переходная складка уплощена и сглажена. При пальпации определяется плотный болезненный инфильтрат. Открывание рта 25 мм между центральными резцами. Перкуссия зуба 4.7 слабобезболезненна. Перкуссия зубов 4.6; 4.8 безболезненна. В зубе 4.7 глубокая кариозная полость. В зубах 4.6 и 4.8 – фиссурный кариес.

Зубная формула:

о		п				к	к	к						п		о
18	17	16	15	14	13	12	11	21	22	23	24	25	26	27	28	
48	47	46	45	44	43	42	41	31	32	33	34	35	36	37	38	
с	с	с												п		

На рентгенограмме: у верхушек корней 4.7 зуба разрежение костной ткани с нечёткими границами.

Вопросы:

1. Поставьте предварительный диагноз и укажите наиболее существенные для данного заболевания симптомы.
2. Проведите дифференциальную диагностику.
3. Составьте план комплексного лечения врачами-стоматологами различного профиля.
4. Обоснуйте последовательность хирургических этапов лечения.
5. Перечислите возможные местные и общие осложнения.

## ЗАДАЧА № 12

Пациент Н. 38 лет обратился в клинику с жалобами на новообразование с гнойным отделяемым в нижнем отделе щеки слева.

Развитие настоящего заболевания: два года назад в области левой щеки появилось слабобезболезненное плотное образование округлой формы. К врачу не обращался. Год назад кожа над образованием покраснела образование нагноилось и произошло самопроизвольное вскрытие очага, и через образовавшийся свищевой ход выделился гной, после чего воспалительные явления стихли, но гноетечение из свища периодически возобновлялось.

Перенесённые и сопутствующие заболевания: со слов пациента, считает себя практически здоровым. Сифилис, ВИЧ, гепатиты отрицает.

Общее состояние удовлетворительное. Температура тела 37,1°C, пульс 78 ударов в минуту, АД – 155/85 мм рт.ст.

Местный статус: в нижнем отделе щёчной области слева определяется свищевой ход со скудным серозно-гнойным отделяемым. Устье свищевого хода втянуто и расположено в воронкообразном углублении кожи, из него выбухают грануляции. В поднижнечелюстной области слева определяется увеличенный до 1 см, подвижный слабобезболезненный лимфатический узел. Открывание рта свободное.

В полости рта: слизистая оболочка альвеолярной части и переходной складки в области зубов 3.6, 3.7 отёчна. При пальпации наружной поверхности альвеолярной части челюсти и переходной складки обнаруживается плотный рубцовый тяж, который идет от альвеолы зуба 3.7 к очагу в мягких тканях. Пальпация безболезненная. Коронки зубов 3.6, 3.7 разрушены полностью, перкуссия их безболезненная.

На рентгенограмме: в области верхушек корней 3.7 зуба разрежение костной ткани без чётких границ. Линия периодонта в верхушечных частях корней не видна. Компактная пластинка стенки альвеолы обнаруживается только в боковых отделах. У верхушек корней 3.6 зуба умеренное расширение периодонтальной щели.

Зубная формула:

о		п												п		о
18	17	16	15	14	13	12	11	21	22	23	24	25	26	27	28	
48	47	46	45	44	43	42	41	31	32	33	34	35	36	37	38	
с	п/с													рп	рп	

Вопросы:

1. Поставьте предварительный диагноз и укажите наиболее существенные для данного заболевания симптомы.

2. Проведите дифференциальную диагностику.
3. Составьте план комплексного лечения врачами-стоматологами различного профиля.
4. Обоснуйте последовательность хирургических этапов лечения.
5. Перечислите возможные местные и общие осложнения.

### ЗАДАЧА № 13

Больной 46 лет обратился в клинику с жалобами на боль и отёк в области нижней челюсти слева. Развитие настоящего заболевания: периодически боль в зубах 3.6 и 3.7 появлялась и раньше, при этом возникала припухлость в области нижней челюсти слева, повышалась температура тела до 37,5°C, к врачу не обращался.

Перенесённые и сопутствующие заболевания: со слов пациента, считает себя практически здоровым. Сифилис, ВИЧ, гепатиты отрицает.

Состояние удовлетворительное. Температура тела 37,1°C.

Местный статус: конфигурация лица изменена за счёт отёка мягких тканей в области нижнего отдела щёчной области слева. Поднижнечелюстные лимфатические узлы слева незначительно увеличены, подвижные и слегка болезненные. Открывание рта свободное.

В полости рта: коронки зубов 3.5, 3.6, 3.7 частично разрушены. Слизистая оболочка альвеолярной части нижней челюсти слева с вестибулярной стороны и переходной складки на уровне зубов 3.5, 3.6, 3.7 отёчна, гиперемирована. При пальпации определяется плотный, резко болезненный инфильтрат.

На ортопантограмме у верхушек корней зубов 3.6, 3.7 определяются очаги деструкции костной ткани диаметром 0,3-0,5 см. с нечёткими, неровными контурами.

Зубная формула:

о	о	к	к	к								к	к		о
18	17	16	15	14	13	12	11	21	22	23	24	25	26	27	28
48	47	46	45	44	43	42	41	31	32	33	34	35	36	37	38
с	о	п/с									о	п/с	р/т	р/т	о

Вопросы:

1. Поставьте предварительный диагноз и укажите наиболее существенные для данного заболевания симптомы.
2. Проведите дифференциальную диагностику.
3. Составьте план комплексного лечения врачами-стоматологами различного профиля.
4. Обоснуйте последовательность хирургических этапов лечения.
5. Перечислите возможные местные и общие осложнения.

### ЗАДАЧА № 14

Пациентка 35 лет обратилась в клинику с жалобами на наличие выбухания в области верхней челюсти справа. Развитие настоящего заболевания: 2 дня назад было проведено терапевтическое лечение зуба 1.5 по поводу кариеса.

Перенесённые и сопутствующие заболевания: со слов пациентки, считает себя практически здоровой. Сифилис, ВИЧ, гепатиты отрицает.

Местный статус: общее состояние удовлетворительное, конфигурация лица не изменена, регионарные лимфатические узла не увеличены.

В полости рта определяется незначительная отёчность слизистой оболочки, слабая болезненность при пальпации переходной складки в области зубов 1.5, 1.4, 1.3 и деформация альвеолярного отростка за счёт его утолщения - «вздутия». Симптом пергаментного хруста отсутствует. Зубы 1.5, 1.4 под пломбой. Зуб 1.3 – интактный.

При рентгенологическом исследовании выявляется участок разрежения костной ткани с чёткими контурами в области верхушек корней зубов 1.5, 1.4, 1.3 округлой формы, с чёткими контурами. Корневые каналы зубов не запломбированы.

Зубная формула:

о	о	п	п	п									к	к		о
18	17	16	15	14	13	12	11	21	22	23	24	25	26	27	28	
48	47	46	45	44	43	42	41	31	32	33	34	35	36	37	38	
о	о	п										о		п	п	о

Вопросы:

1. Поставьте предварительный диагноз и укажите наиболее существенные для данного заболевания симптомы.
2. Проведите дифференциальную диагностику.
3. Составьте план комплексного лечения врачами-стоматологами различного профиля.
4. Обоснуйте последовательность хирургических этапов лечения.
5. Перечислите возможные местные и общие осложнения.

### ЗАДАЧА № 15

Пациент К. 19 лет обратился к хирургу-стоматологу с жалобами на тупые, ноющие боли позади второго моляра и в области нижней челюсти слева. Развитие настоящего заболевания: боли беспокоят в течение 2 дней. Перенесённые и сопутствующие заболевания: со слов пациента, считает себя практически здоровым. Сифилис, ВИЧ, гепатиты отрицает.

Местный статус: общее состояние удовлетворительное, конфигурация лица не изменена. Определяется увеличенный и болезненный лимфатический узел в поднижнечелюстной области слева. Открывание рта свободное. В полости рта: в области прорезывающегося зуба мудрости визуализируются два медиальных бугра зуба 3.8. Дистальные бугры покрыты гиперемизованным, отёчным капюшоном слизистой оболочки. Пальпация капюшона болезненна, из-под него выделяется серозно-кровоянистый экссудат.

Зубная формула:

о	о	п	п	п									к	к		о
18	17	16	15	14	13	12	11	21	22	23	24	25	26	27	28	
48	47	46	45	44	43	42	41	31	32	33	34	35	36	37	38	
о	о	п										о		п	п	о

Вопросы:

1. Поставьте предварительный диагноз и укажите наиболее существенные для данного заболевания симптомы.
2. Проведите дифференциальную диагностику.
3. Составьте план комплексного лечения врачами-стоматологами различного профиля.
4. Обоснуйте последовательность хирургических этапов лечения.
5. Перечислите возможные местные и общие осложнения.

### ЗАДАЧА № 16

Пациент Ф. 35 лет обратился в клинику с жалобами на боль в области верхней челюсти слева, припухлость щеки слева. Развитие настоящего заболевания: последнее посещение врача-стоматолога было около 5 лет назад. Перенесённые и сопутствующие заболевания: со слов пациента, считает себя практически здоровым. Сифилис, ВИЧ, гепатиты, туберкулез отрицает.

Местный статус: конфигурация лица изменена за счёт коллатерального отёка мягких тканей щёчной и околоушно-жевательной областей слева, кожа в цвете не изменена. Поднижнечелюстные лимфатические узлы увеличены, болезненны. В полости рта: определяется гиперемия и отёк слизистой оболочки, выбухание переходной складки в области верхней челюсти слева в проекции 2.5, 2.6, 2.7 зубов. Коронковая часть 2.7 зуба полностью разрушена, его перкуссия слабобезболезненна. На рентгенограмме в проекции верхушки медиального-щечного корня 2.7 зуба имеется очаг деструкции костной ткани с нечёткими ровными контурами.

Зубная формула:

о	о	п	п	п									п	п/с	рп	о
18	17	16	15	14	13	12	11	21	22	23	24	25	26	27	28	
48	47	46	45	44	43	42	41	31	32	33	34	35	36	37	38	
о	о	п										о		п	п	о

Вопросы:

1. Поставьте предварительный диагноз и укажите наиболее существенные для данного заболевания симптомы.

2. Проведите дифференциальную диагностику.
3. Составьте план комплексного лечения врачами-стоматологами различного профиля.
4. Обоснуйте последовательность хирургических этапов лечения.
5. Перечислите возможные местные и общие осложнения.

### ЗАДАЧА № 17

Пациентка С. 42 лет обратилась в клинику с жалобами на отёк, боли в области нижней губы, подбородка, повышение температура тела до 37,7°C. Развитие настоящего заболевания: первые признаки заболевания отмечает со вчерашнего дня. Перенесённые и сопутствующие заболевания: со слов пациентки, считает себя практически здоровой. Сифилис, ВИЧ, гепатиты отрицает. Местный статус: общее состояние удовлетворительное, конфигурация лица изменена за счёт коллатерального отёка в области нижней губы, подбородка. Регионарные лимфатические узлы увеличены, не спаяны с окружающими тканями, при пальпации болезненные. Открывание рта не ограничено. В полости рта: в проекции зубов 4.2, 4.1, 3.1, 3.2 слизистая оболочка альвеолярной части и переходной складки с вестибулярной стороны гиперемирована, отёчна. При пальпации определяется плотный болезненный инфильтрат. 4.1 зуб подвижен II степени, перкуссия его слабоболезненна. На рентгенограмме в проекции верхушки корня 4.1 зуба определяется очаг деструкции костной ткани с нечёткими ровными контурами. Канал корня 4.1. не запломбирован.

Зубная формула:

о	о	к	к			к	к	к	к			к	к	к	о
18	17	16	15	14	13	12	11	21	22	23	24	25	26	27	28
48	47	46	45	44	43	42	41	31	32	33	34	35	36	37	38
о	о	к	к				2 ст				п	п	к	к	о

Вопросы:

1. Поставьте предварительный диагноз и укажите наиболее существенные для данного заболевания симптомы.
2. Проведите дифференциальную диагностику.
3. Составьте план комплексного лечения врачами-стоматологами различного профиля.
4. Обоснуйте последовательность хирургических этапов лечения.
5. Перечислите возможные местные и общие осложнения.

### ЗАДАЧА № 18

Пациентка В. 35 лет обратилась к стоматологу-хирургу по поводу острой боли в зубах на верхней челюсти справа, припухлость мягких тканей лица, повышение температура тела до 38°C.

Развитие настоящего заболевания: год назад была проведена операция резекции верхушки корня зуба 1.4 и цистэктомия. Три дня назад появилась острая боль в зубе 1.4, которая затем распространилась на соседние зубы и участок челюсти. Присоединилось общее недомогание, отмечала подъём температуры до 39°C.

Перенесённые и сопутствующие заболевания: со слов пациентки, считает себя практически здоровой. Сифилис, ВИЧ, гепатиты отрицает.

Местный статус: конфигурация лица изменена за счёт коллатерального отёка мягких тканей подглазничной, щёчной областей справа. Открывание рта свободное.

В полости рта: слизистая оболочка альвеолярного отростка и переходной складки в области зубов 1.3, 1.4, 1.5 гиперемирована, отёчна как с вестибулярной, так и с нёбной стороны. При пальпации определяется плотный, резко болезненный инфильтрат. Зубы 1.3, 1.4, 1.5 подвижны, перкуссия зуба 1.4 слабоболезненна, зубов 1.3 и 1.5 резко болезненна. Десна вокруг зуба 1.4 отёчна, цианотична отслоена от альвеолярного отростка, при надавливании из-под нее выделяется гной.

По данным рентгенограммы: в области верхушек корней 1.4 зуба определяется очаг деструкции костной ткани с нечёткими контурами в виде «языков пламени».

Зубная формула:

о			п	п	п								к		о
18	17	16	15	14	13	12	11	21	22	23	24	25	26	27	28
48	47	46	45	44	43	42	41	31	32	33	34	35	36	37	38
о		к									п	п		к	о

Вопросы:

1. Поставьте предварительный диагноз и укажите наиболее существенные для данного заболевания симптомы.
2. Проведите дифференциальную диагностику.
3. Составьте план комплексного лечения врачами-стоматологами различного профиля.
4. Обоснуйте последовательность хирургических этапов лечения.
5. Перечислите возможные местные и общие осложнения.

### ЗАДАЧА № 19

Пациент П. 37 лет предъявляет жалобы на боли в участке нижней челюсти справа, припухлость мягких тканей щёчной области справа.

Развитие настоящего заболевания: боль в зубе 4.6 появилась пять дней назад. К врачу не обращался. Принимал самостоятельно Пенталгин. День назад боль в зубе несколько уменьшилась, однако появилась припухлость в щёчной области справа.

Перенесённые и сопутствующие заболевания: со слов пациента, считает себя практически здоровым. Сифилис, ВИЧ, гепатиты отрицает.

Местный статус: конфигурация лица изменена за счёт отёка мягких тканей щёчной области справа. Кожа в области отёка не гиперемирована, собирается в складку. Поднижнечелюстные лимфатические узлы увеличены, не спаяны с окружающими тканями, слабоболезненны при пальпации с обеих сторон.

В полости рта: коронковая часть зуба 4.6 разрушена, перкуссия безболезненная. Переходная складка в области 4.5, 4.6, 4.7 зубов сглажена, гиперемирована, при пальпации определяется болезненный инфильтрат и флюктуация.

На рентгенограмме в области верхушек корней зуба 4.6 определяется очаг деструкции костной ткани без чётких границ.

Зубная формула:

о			п	п	п											g		о
18	17	16	15	14	13	12	11	21	22	23	24	25	26	27	28			
48	47	46	45	44	43	42	41	31	32	33	34	35	36	37	38			
о	п/с	р		п							п	п	п/с	к	о			

Вопросы:

1. Поставьте предварительный диагноз и укажите наиболее существенные для данного заболевания симптомы.
2. Проведите дифференциальную диагностику.
3. Составьте план комплексного лечения врачами-стоматологами различного профиля.
4. Обоснуйте последовательность хирургических этапов лечения.
5. Перечислите возможные местные и общие осложнения.

### ЗАДАЧА № 20

Пациент Т. 50 лет.

Жалобы на затруднённое пережёвывание пищи, эстетический дефект в области передних зубов.

Анамнез заболевания: утратила жевательные зубы на нижней челюсти более 10 лет назад. Ортопедическое лечение не проводилось.

Объективно при осмотре:

Зубная формула																	
о	п	р	о	о	п	п	с	с	с		о	р	о	п	о		
18	17	16	15	14	13	12	11	21	22	23	24	25	26	27	28		
48	47	46	45	44	43	42	41	31	32	33	34	35	36	37	38		
о	о	о	о				с	с	с	с		о	р	о	п	р	

Зубы на верхней и нижней челюстях имеют равномерную атрофию костной ткани на 1/3. Зубы 3.1, 3.2, 4.1 – выдвинуты в вертикальном направлении на 1,5-2 мм, атрофия костной ткани 1/2, подвижность I-II степени. Корни зубов 1.6, 2.5, 3.5, 3.8 – разрушены ниже уровня десневого края на 2 мм. Полностью разрушена бифуркация корней зубов 1.6, 3.8. ИРОПЗ зубов 1.7, 2.7, 3.7 - 0,7. В области фронтальных зубов отмечаются зубные отложения.

Слизистая оболочка челюстей бледно-розового цвета, умеренно увлажнена. Гиперемирована, слегка отёчна в области фронтальных зубов, а также разрушенных зубов.

Высота нижнего отдела лица в состоянии центральной окклюзии - снижена относительно физиологического покоя на 5 мм.

Вопросы:

1. Поставьте диагноз.
2. Сформулируйте задачи ортопедического лечения.
3. Составьте план ортопедического лечения.
4. Составьте план хирургического лечения.
5. Составьте план терапевтического лечения.

## ЗАДАЧА № 21

Пациент У. 59 лет.

Жалобы на затруднённое пережёвывание пищи, отсутствие зубов на верхней челюсти, боль, в области зуба 4.7.

Анамнез заболевания: зубы на верхней челюсти удаляли постепенно в результате осложнений кариеса, съёмный протез был изготовлен 10 лет назад, коронка на зуб 4.7 и мостовидный протез на нижней челюсти слева изготовлены 2 года назад.

Объективно при осмотре:

Зубная формула																	
о	о	о	о	о	о	о	о	о	о	о	о	о	о	о	о	о	о
18	17	16	15	14	13	12	11	21	22	23	24	25	26	27	28		
48	47	46	45	44	43	42	41	31	32	33	34	35	36	37	38		
о	п	к	с									к	к	ф	к	о	

Выражены носогубные и подбородочная складки. Снижена высота нижнего отдела лица.

Слизистая оболочка бледно-розового цвета, умеренно увлажнена.

Зубы на верхней челюсти отсутствуют. Имеется съёмный протез, который не фиксируется на протезном ложе.

На нижней челюсти имеется мостовидный протез зубов 3.4, 3.5, 3.7, отвечающий ортопедическим требованиям. Зуб 4.6 покрыт цельнолитой коронкой. Зонд свободно погружается под край коронки.

На рентгенограмме: 4.6 - разрежение в области бифуркации, каналы корней запломбированы до верхушки, разрежение костной ткани с нечёткими контурами в области верхушки корня размером 2×2 мм; 3.4, 3.5, 3.7 - каналы корней зубов запломбированы до верхушки.

Зуб 4.7 восстановлен световым композитом, краевое прилегание пломбы хорошее. Кариозная полость на зубе 4.5, заполнена размягченным дентином.

Вопросы:

1. Поставьте диагноз.
2. Сформулируйте задачи ортопедического лечения.
4. Составьте план терапевтического лечения.
3. Составьте план ортопедического лечения.
5. Составьте план хирургического лечения для подготовки полости рта к ортопедическому лечению.

## ЗАДАЧА № 22

Пациент В. 27 лет. Жалобы на затруднённое пережёвывание пищи.

Анамнез заболевания: зубы лечил около 3 лет назад. Зуб 4.6 удалили по поводу осложнения кариеса около года назад.

Объективно при осмотре:

Зубная формула																	
	о	п/с	п											п/с			
18	17	16	15	14	13	12	11	21	22	23	24	25	26	27	28		
48	47	46	45	44	43	42	41	31	32	33	34	35	36	37	38		
		о											п		п/с		

Прикус ортогнатический. Слизистая оболочка полости рта бледно-розового цвета, умеренно увлажнена.

ИРОПЗ 1.6, 2.6, 3.7 80%, вторичный кариес на зубах 1.6, 2.6, 3.7. Зубы 1.5, 3.5 восстановлены световым композитом. На прицельной рентгенограмме зубов 1.6, 2.6, 3.7 определяется неполная obturation корневых каналов пломбировочным материалом.

Вопросы:

1. Поставьте диагноз.
2. Сформулируйте задачи ортопедического лечения.
3. Составьте план ортопедического лечения.
4. Составьте план хирургического лечения.
5. Составьте план терапевтического лечения.

### ЗАДАЧА № 23

Пациент А. 29 лет. Жалобы на затруднённое пережёвывание пищи.

Анамнез заболевания: зубы лечил около 2 лет назад. Зуб 3.6 удалили по поводу осложнения кариеса около года назад.

Объективно при осмотре:

Зубная формула																	
			П/С											П	П/С		
18	17	16	15	14	13	12	11	21	22	23	24	25	26	27	28		
48	47	46	45	44	43	42	41	31	32	33	34	35	36	37	38		
		П/С		П										О			

Прикус ортогнатический.

Слизистая оболочка полости рта бледно-розового цвета, умеренно увлажнена.

Зубы 1.6, 2.6, 4.7 ИРОПЗ 70-80%, кариес дентина. Зубы 2.5, 4.5 восстановлены световым композитом.

На прицельной рентгенограмме: 1.6, 2.6, 4.7 - определяется неполная obturation, следы пломбировочного материала в корневых каналах, без видимых изменений в периапикальных тканях. Прикус ортогнатический.

Вопросы:

1. Поставьте диагноз.
2. Сформулируйте задачи ортопедического лечения.
3. Составьте план ортопедического лечения.
4. Составьте план хирургического лечения.
5. Составьте план терапевтического лечения.

### ЗАДАЧА № 24

Пациент Д. 25 лет.

Жалобы на затруднённое пережёвывание пищи.

Анамнез заболевания: зубы лечил около 4 лет назад. Зуб 2.6 удалили по поводу осложнения кариеса около года назад.

Объективно при осмотре:

Зубная формула																	
			П/С		П									П	О		
18	17	16	15	14	13	12	11	21	22	23	24	25	26	27	28		
48	47	46	45	44	43	42	41	31	32	33	34	35	36	37	38		
		П/С		П											П/С		

Прикус ортогнатический.

Слизистая оболочка полости рта бледно-розового цвета, умеренно увлажнена.

Зубы 1.6, 2.6, 4.7 ИРОПЗ 70-80%, вторичный кариес.

Зубы 2.5, 4.5 восстановлены световым композитом.

На прицельной рентгенографии: 1.6, 2.6, 4.7 - определяется неполная obturation, следы пломбирочного материала в корневых каналах, без видимых изменений в периапикальных тканях.

Вопросы:

1. Поставьте диагноз.
2. Сформулируйте задачи ортопедического лечения.
3. Составьте план ортопедического лечения.
4. Составьте план хирургического лечения.
5. Составьте план терапевтического лечения.

## ЗАДАЧА № 25

Пациентка С. 48 лет.

Жалобы на отсутствие зубов в боковых отделах нижней челюсти и затруднённое пережёвывание пищи.

Общие заболевания: сахарный диабет в анамнезе.

Анамнез заболевания: к врачу стоматологу не обращалась 3 года. Последнее удаление зубов 18 и 28 было 4 года назад.

Объективно при осмотре:

Зубная формула																	
О	П														П	П	О
18	17	16	15	14	13	12	11	21	22	23	24	25	26	27	28		
48	47	46	45	44	43	42	41	31	32	33	34	35	36	37	38		
R	О	О	П	П									П	О	О	О	

Слизистая оболочка розового цвета. Высота нижнего отдела лица не снижена.

3.5 - ИРОПЗ 40 - 50 %, зуб ранее эндодонтически лечен по поводу острого пульпита, выявлено неплотное прилегание пломбирочного материала к тканям зуба, откол части пломбы.

4.4 – ИРОПЗ - 70 %.

4.8 – коронковая часть зуба разрушена, ткани корня размягчены. Корень зуба 4.8 располагается вне зубной дуги.

На прицельной рентгенограмме зуба 3.5, 4.5, изменений в периапикальных тканях не определяется. У зубов 4.5, 3.5. - наблюдается полная obturation корневых каналов пломбирочным материалом на всем протяжении, Зуб 4.4– неполная obturation, прослеживаются следы пломбирочного материала.

Вопросы:

1. Поставьте диагноз.
2. Сформулируйте задачи ортопедического лечения.
5. Составьте план терапевтического лечения.
3. Составьте план ортопедического лечения.
5. Составьте план хирургического лечения для подготовки полости рта к ортопедическому лечению.

## ЗАДАЧА № 26

Пациент К. 60 лет. Жалобы на затруднённое пережёвывание пищи, эстетический дефект.

Анамнез заболевания: 2 недели назад коронка 2.3, 1.5 зубов разрушилась.

5 лет назад проведено ортопедическое лечение с изготовлением съёмного пластиночного протеза дефекта зубного ряда.

Объективно при осмотре:

Зубная формула																	
О	О	О	R	О	О	О	О	О	R	О	О	О	О	О	О	О	О
18	17	16	15	14	13	12	11	21	22	23	24	25	26	27	28		
48	47	46	45	44	43	42	41	31	32	33	34	35	36	37	38		
О	П		П.С		П	П					П.С	К	К	К		О	

Коронка 2.3, 1.5 зубов полностью разрушена (ИРОПЗ = 1,0), твёрдые ткани размягчены. Отмечается подвижность 3 степени корней зубов 2.3, 1.5. Зубы 3.4-3.6 покрыты искусственными коронками. Прилегание искусственных коронок к шейке зуба плотное, без разгерметизации. При зондировании зубы 3.3, 4.5 имеют множественные композитные реставрации с кариозными полостями. У съёмного пластиночного протеза укорочен край протеза по отношению к границам протезного ложа.



Вопросы:

1. Поставьте диагноз.
2. Сформулируйте задачи ортопедического лечения.
3. Составьте план пародонтологического лечения.
4. Составьте план ортопедического лечения.
5. Составьте план терапевтического лечения.

## ЗАДАЧА № 27

Пациентка В. 78 лет.

Жалобы: на затруднённое пережёвывание пищи в связи с частичным отсутствием зубов, трещину в съёмном протезе верхней челюсти, плохую фиксацию съёмных протезов.

Анамнез заболевания: съёмные пластиночные протезы были изготовлены 3 года назад на обе челюсти. Пользовалась редко из-за неудобства при жевании, протезы плохо фиксировались. На съёмном пластиночном протезе верхней челюсти образовалась трещина.

Объективно при осмотре:

Зубная формула:															
О	О	О	О	О	К	О	О	О	О	К	О	О	О	О	О
18	17	16	15	14	13	12	11	21	22	23	24	25	26	27	28
48	47	46	45	44	43	42	41	31	32	33	34	35	36	37	38
О	О	О	О	К	К	К	Ф	Ф	К	К	О	О	О	О	О

Открытие рта свободное. Зубы: 1.3, 2.3, покрыты одиночными штампованными коронками, искусственные коронки имеют дефект по режущему краю.

На нижней челюсти штампованно-паяный мостовидный протез с нитрид титановым покрытием с опорами на зубы 4.3, 3.3, искусственные коронки имеют дефект по режущему краю.

На рентгенограмме: зубы 1.3, 2.3, 4.4, 4.3, 4.2 без видимых изменений в периапикальных тканях, у зубов 3.2, 3.3 – разрежение костной ткани в области верхушек корней с нечёткими границами размером от 2 до 3,5 мм. Пластиночные протезы на верхней челюсти фиксируются гнутыми кламмерами на 1.3 и 2.3 зубы, трещина в базисе протеза в области зуба 2.3. Границы базиса протеза не соответствуют переходной складке протезного ложа верхней челюсти, укорочены по линии «А».

Пластиночные протезы на нижней челюсти фиксируются гнутыми кламмерами на 4.4 и 3.3 зубы. Базис не плотно прилегает к опорным зубам, границы базиса укорочены. Разница между состоянием покоя и центральной окклюзией на искусственных зубах 5-6 мм. Гигиена полости рта неудовлетворительная.

После снятия мостовидного протеза с опорами на зубы 4.4, 4.3, 4.2, 3.2, 3.3 определяется подвижность зубов 4.4, 4.3, 4.2 – I степени, атрофия костной ткани на 1/3; 3.2, 3.3 – II степени, атрофия костной ткани более 1/2. Слизистая оболочка в области нижних зубов гиперемирована, слегка отёчна, отмечаются зубные отложения на зубах.

Вопросы:

1. Поставьте диагноз.
2. Сформулируйте задачи ортопедического лечения.
3. Составьте план ортопедического лечения.
4. Составьте план хирургического лечения.
5. Составьте план терапевтического лечения.

## ЗАДАЧА № 28

Пациент М. 62 лет. Жалобы на отсутствие зубов в боковых участках обеих челюстей, затруднённое пережёвывание пищи.

Анамнез заболевания: последнее ортопедическое лечение проводилось 10 лет назад.

Объективно при осмотре:

Зубная формула:															
О	П	О	О	П	К	О	П	П	Р		П	П	О	Р	О
18	17	16	15	14	13	12	11	21	22	23	24	25	26	27	28
48	47	46	45	44	43	42	41	31	32	33	34	35	36	37	38
О	Р	О	О	К							П	П	О	О	О

Слизистая оболочка бледно-розового цвета. В области передних зубов нижней и верхней челюсти слизистая оболочка слегка гиперемирована, отёчна, имеются зубные отложения, отмечается атрофия костной ткани на 1/3, в области зубов 3.1, 4.1 на 2/3. Зубы 3.1, 4.1 - подвижны.

Высота нижнего отдела лица: разница между положением центральной окклюзии и функциональным покоем составляет 4-5 мм.

Коронки на зубах 1.3, 4.4 штампованные, имеют дефекты нитрид титанового покрытия. Корни зубов 2.2, 2.7, 4.7 разрушены.

У зуба 2.2 – на прицельной рентгенограмме отмечается отломок инструмента в канале, в области верхушки корня разрежение костной ткани с чёткими границами, 2 мм в диаметре; на R-грамме зубов 2.7, 4.7 отмечается разрежение костной ткани по бифуркации корней.

Вопросы:

1. Поставьте диагноз.
2. Сформулируйте задачи ортопедического лечения.
3. Составьте план терапевтического лечения.
4. Составьте план ортопедического лечения.
5. Составьте план хирургического лечения для подготовки полости рта к ортопедическому лечению.

## ЗАДАЧА № 29

Больной 42 лет обратился к врачу-стоматологу с жалобами на боли в области зуба 2.6. Развитие настоящего заболевания: со слов пациента, боль появилась несколько дней назад. Боли постоянные с нарастающей интенсивностью, усиливаются при накусывании.

Перенесённые и сопутствующие заболевания: со слов пациента практически здоров.

Аллергоанамнез не отягощён. Сифилис, гепатит В, С, ВИЧ отрицает. Общее состояние удовлетворительное. Температура тела 36,6 °С.

Местный статус: конфигурация лица не изменена. Регионарные лимфатические узлы не определяются. Открывание рта свободное.

В полости рта: зуб 2.6 ранее лечен, розового цвета, под пломбой. Перкуссия болезненная, подвижности нет. Пальпация по переходной складке в проекции верхушки корня болезненна.

При рентгенологическом исследовании отмечается тень пломбирочного материала в нёбном канале, а в медиальном щёчном канале – тень инородного тела (часть дрельбора). У верхушки медиального щёчного корня зуба 2.6 – разрежение костной ткани, размером 0,3×0,2 см, без чётких границ.

Зубная формула:

														П			
18	17	16	15	14	13	12	11	21	22	23	24	25	26	27	28		
48	47	46	45	44	43	42	41	31	32	33	34	35	36	37	38		

Вопросы:

1. Поставьте предварительный диагноз и укажите наиболее существенные для данного заболевания симптомы.
2. Проведите дифференциальную диагностику.
3. Составьте план комплексного лечения врачами-стоматологами различного профиля.
4. Обоснуйте последовательность хирургических этапов лечения.
5. Перечислите возможные местные и общие осложнения.

## ЗАДАЧА № 30

Больной А. 43 лет обратился в стоматологическую клинику с жалобами на периодически возникающую болезненность и припухлость в области зуба 1.4.

Развитие настоящего заболевания: связывает обострение процесса с перенесёнными простудными заболеваниями. Последнее обострение процесса было около месяца назад. Прошло самостоятельно.

Перенесённые и сопутствующие заболевания: со слов пациента, практически здоров.

Аллергоанамнез не отягощён. Сифилис, гепатит В, С, ВИЧ отрицает. Общее состояние удовлетворительное. Температура тела 36,6 °С.

Местный статус: конфигурация лица не изменена. Регионарные лимфатические узлы не определяются. Открывание рта свободное.

В полости рта: зуб 1.4 ранее лечен, под частично разрушенной пломбой, занимающей 1/3 коронки. Перкуссия болезненна, подвижности II степени. Пальпация по переходной складке в области проекции верхушки корня слабо болезненна. Определяется не функционирующий свищевой ход.

При рентгенологическом исследовании отмечается тень пломбировочного материала в каналах на 1/4 длины корня, у верхушек имеется разрежение костной ткани с чёткими контурами, размером 0,3 – 0,4 см. Верхушки искривлены.

Зубная формула:

																П			
18	17	16	15	14	13	12	11	21	22	23	24	25	26	27	28				
48	47	46	45	44	43	42	41	31	32	33	34	35	36	37	38				
0																			

Вопросы:

1. Поставьте предварительный диагноз и укажите наиболее существенные для данного заболевания симптомы.
2. Проведите дифференциальную диагностику.
3. Составьте план комплексного лечения врачами-стоматологами различного профиля.
4. Обоснуйте последовательность хирургических этапов лечения.
5. Перечислите возможные местные и общие осложнения.

### ЗАДАЧА № 31

Больная О. 22 лет обратилась в стоматологическую клинику с жалобами на периодическое застревание пищи в области зубов 3.7, 3.8. Неприятный запах и привкус во рту.

Развитие настоящего заболевания: со слов пациентки, пища стала застревать около полугода назад. Ранее такого не замечала.

Перенесённые и сопутствующие заболевания: со слов пациентки, практически здорова.

Аллергоанамнез не отягощён. Сифилис, гепатит В, С, ВИЧ отрицает. Общее состояние удовлетворительное, температура тела 36,6 °С.

Местный статус: конфигурация лица не изменена. Регионарные лимфатические узлы не определяются. Открывание рта свободное.

В полости рта: зуб 3.8 прорезался дистальными буграми. Плотно прилежит к зубу 3.7. При осмотре обнаружена кариозная полость на жевательной и частично дистальной поверхности зуба 3.7, заполненная остатками пищи. Перкуссия зубов 3.7, 3.8 безболезненна, подвижности нет, зондирование полости слабо болезненно. Пальпация окружающих тканей безболезненна.

При рентгенологическом исследовании определяется горизонтальное расположение зуба 3.8. Зуб 3.7 без изменений.

Зубная формула:

	П	П	П	П								П							
18	17	16	15	14	13	12	11	21	22	23	24	25	26	27	28				
48	47	46	45	44	43	42	41	31	32	33	34	35	36	37	38				
												П	П						С

Вопросы:

1. Поставьте диагноз.
2. Проведите дифференциальную диагностику.
3. Составьте план комплексного лечения.
4. Укажите последовательность и особенности междисциплинарного взаимодействия врачей-стоматологов различных специализаций.
5. Перечислите возможные осложнения на этапах лечения.

### ЗАДАЧА № 32

Пациент В. 33 лет обратился с жалобами на боль, распирающее и появление припухлости в поднижнечелюстной области слева во время приёма пищи.

Развитие настоящего заболевания: последние 2 дня пациент отмечает появление болезненной припухлости в поднижнечелюстной области слева во время приёма пищи. В течение 10-15 минут припухлость исчезает.

Перенесённые и сопутствующие заболевания: со слов пациента, практически здоров. ВИЧ, сифилис, гепатит отрицает.

Аллергоанамнез не отягощён.

Общее состояние удовлетворительное. Температура тела 36,9 °С.

Местный статус: конфигурация лица не изменена. Открывание рта свободное. Регионарные лимфатические узлы не увеличены, безболезненны при пальпации, не спаяны с окружающими тканями.

В полости рта: слизистая оболочка полости рта бледно-розового цвета, умеренно увлажнена, без признаков воспаления. При массировании поднижнечелюстной слюнной железы слева выделяется прозрачная слюна в умеренном количестве. При бимануальной пальпации по ходу поднижнечелюстного протока слева в передней трети определяется небольшое ограниченное уплотнение. При зондировании протока определяется шероховатая поверхность.

На рентгенограмме дна полости рта слева: определяется рентгеноплотная тень, округлой формы, примерно 3 мм в диаметре.

Зубная формула:

0	П	П													0
8	7	6	5	4	3	2	1	1	2	3	4	5	6	7	8
		С											П		

### Вопросы:

1. Поставьте предварительный диагноз и укажите наиболее существенные для данного заболевания симптомы.
2. Проведите дифференциальную диагностику.
3. Составьте план комплексного лечения врачами-стоматологами различного профиля.
4. Обоснуйте последовательность хирургических этапов лечения.
5. Перечислите возможные местные и общие осложнения.

## ЗАДАЧА № 33

Пациент М. 36 лет обратился с жалобами на болезненную припухлость в поднижнечелюстной области справа, повышение температуры тела.

Развитие настоящего заболевания: со слов пациента, в течение 3 месяцев во время еды появлялась болезненная припухлость в поднижнечелюстной области справа. В течение 10-15 минут припухлость исчезала. Последние 2 дня припухлость в поднижнечелюстной области увеличивается, без улучшений, усилилась боль, появился солоноватый привкус во рту.

Перенесённые и сопутствующие заболевания: со слов пациента, практически здоров. ВИЧ, сифилис, гепатит отрицает.

Аллергоанамнез не отягощён.

Общее состояние удовлетворительное. Температура тела 37,6 °С.

Местный статус: конфигурация лица изменена за счёт припухлости в поднижнечелюстной области справа. Открывание рта свободное. Поднижнечелюстные лимфатические узлы справа увеличены, болезненны при пальпации, не спаяны с окружающими тканями. Поднижнечелюстная железа справа увеличена, плотноэластической консистенции, болезненна при пальпации.

В полости рта: слизистая оболочка подъязычной области гиперемирована, при пальпации определяется болезненный инфильтрат. При массировании поднижнечелюстной слюнной железы справа выделяется слюна с примесью гноя.

На рентгенограмме дна полости рта: в проекции передней трети поднижнечелюстного протока определяется четко очерченная округлая тень диаметром около 0,7 см.

Зубная формула:

0		П													0
8	7	6	5	4	3	2	1	1	2	3	4	5	6	7	8
П	К	С											П	П	

### Вопросы:

1. Поставьте предварительный диагноз и укажите наиболее существенные для данного заболевания симптомы.
2. Проведите дифференциальную диагностику.
3. Составьте план комплексного лечения врачами-стоматологами различного профиля.
4. Обоснуйте последовательность хирургических этапов лечения.
5. Перечислите возможные местные и общие осложнения.

### ЗАДАЧА № 34

Пациент М. 22 лет обратился с жалобами на боль в области зуба 4.8, затруднённое открывание рта, боль при глотании.

Развитие настоящего заболевания: 5 дней назад появилась боль в области зуба 4.8, спустя 3 дня появились боль при глотании и затруднённое открывание рта.

Перенесённые и сопутствующие заболевания: со слов пациента, практически здоров. ВИЧ, сифилис, гепатит отрицает.

Аллергоanamнез не отягощён.

Общее состояние удовлетворительное. Температура тела 37,1 °С.

Местный статус: конфигурация лица не изменена. Открывание рта болезненно, ограничено до 2,5 см.

Поднижнечелюстные лимфатические узлы справа увеличены, болезненны при пальпации, не спаяны с окружающими тканями.

В полости рта: слизистая оболочка в ретромолярной области справа гиперемирована, отёчна. В области зуба 4.8 из-под «капюшона» выделяется гной. Пальпация резко болезненна. Зуб 4.8 прорезался медиальными буграми.

На рентгенограмме: зуб 4.8 имеет медиальный наклон коронки в сторону второго моляра.

Зубная формула:

0		П													0
8	7	6	5	4	3	2	1	1	2	3	4	5	6	7	8
		С											П		

#### Вопросы:

1. Поставьте предварительный диагноз и укажите наиболее существенные для данного заболевания симптомы.
2. Проведите дифференциальную диагностику.
3. Составьте план комплексного лечения врачами-стоматологами различного профиля.
4. Обоснуйте последовательность хирургических этапов лечения.
5. Перечислите возможные местные и общие осложнения.

### ЗАДАЧА № 35

Пациентка Н. 67 лет обратилась с жалобами на боль в области нижней челюсти справа, усиливающуюся при использовании съёмного протеза и приёме пищи.

Развитие настоящего заболевания: со слов пациентки, 1,5 месяца назад были удалены зубы 4.5, 4.6. Боль в области нижней челюсти справа появилась при использовании съёмного протеза.

Перенесённые и сопутствующие заболевания: со слов пациентки, гипертоническая болезнь. ВИЧ, сифилис, гепатит отрицает.

Аллергоanamнез не отягощён.

Общее состояние удовлетворительное. Температура тела 36,6 °С.

Местный статус: конфигурация лица не изменена. Открывание рта свободное. Регионарные лимфатические узлы не пальпируются.

В полости рта: в области отсутствующих зубов 4.5, 4.6 слизистая оболочка гиперемирована, при пальпации определяется резко болезненный острый выступ альвеолярного отростка.

Зубная формула:

0	0	0	0	0	К	К	К	К	К	К	К	0	0	0	0
8	7	6	5	4	3	2	1	1	2	3	4	5	6	7	8
0	0	0	0	К	К	К	К	К	К	0	0	0	0	0	0

#### Вопросы:

1. Поставьте предварительный диагноз и укажите наиболее существенные для данного заболевания симптомы.
2. Проведите дифференциальную диагностику.
3. Составьте план комплексного лечения врачами-стоматологами различного профиля.
4. Обоснуйте последовательность хирургических этапов лечения.

5. Перечислите возможные местные и общие осложнения.

### ЗАДАЧА № 36

Пациент С. 35 лет жалуется на периодически возникающую боль в зубе 2.2, усиливающуюся при приёме твёрдой и горячей пищи.

Развитие настоящего заболевания: зубы 2.2 и 2.3 были лечены несколько лет назад. В течение 1,5 лет, периодически возникала боль при накусывании на зуб 2.2. После приёма Нурофена и полосканий полости рта раствором соды боль прекращается.

Объективно: общее состояние удовлетворительное, температура тела 36,6 °С.

При осмотре: конфигурация лица не изменена. Открывание рта свободное. Зуб 2.2 изменён в цвете, пломба на медиальной поверхности. Зуб 2.3 в цвете не изменён, пломба на дистальной поверхности. Слизистая оболочка с вестибулярной стороны, соответственно верхушке корня зуба 2.2 слегка отёчна, гиперемирована. На середине высоты альвеолярного отростка с вестибулярной стороны между зубами 2.2; 2.3 имеется свищевой ход. Вертикальная перкуссия зуба 2.2 слабо болезненна.

Зубная формула:

О		п	п						п	п					О
18	17	16	15	14	13	12	11	21	22	23	24	25	26	27	28
48	47	46	45	44	43	42	41	31	32	33	34	35	36	37	38
О	П	О											П		О

На рентгенограмме: у верхушки корня зуба 2.2 определяется очаг разрежения костной ткани без чётких границ, 0,3×0,4 см, канал корня зуба obturated на ½ его длины. Изменений в периапикальных тканях зуба 2.3 нет.

ЭОД зуба 2.2 – реакции на ток нет, зуба 2.3 – бМА.

#### Вопросы:

1. Поставьте предварительный диагноз и укажите наиболее существенные для данного заболевания симптомы.
2. Проведите дифференциальную диагностику.
3. Составьте план комплексного лечения врачами-стоматологами различного профиля.
4. Обоснуйте последовательность хирургических этапов лечения.
5. Перечислите возможные местные и общие осложнения.

### ЗАДАЧА № 37

Пациентка В. 27 лет жалуется на безболезненное образование под кожей в нижнем отделе щеки справа.

Развитие настоящего заболевания: более года периодически во время еды возникали неприятные ощущения и болезненность при накусывании на зуб 4.6. 2 месяца назад под кожей щеки справа появилось безболезненное уплотнение, которое постепенно увеличивалось и спаивалось с кожей. Кожа над ним стала красной.

При осмотре: в нижнем отделе щёчной области справа, в подкожной клетчатке имеется плотный округлой формы до 2,5 см в диаметре малоболлезненный инфильтрат. Кожа над ним истончена, имеет синюшно-багровый цвет. Открывание рта свободное. Коронковая часть зуба 4.6 сильно разрушена. От его альвеолы к мягким тканям щеки идет плотный безболезненный тяж.

Зубная формула:

О		п											п		О
18	17	16	15	14	13	12	11	21	22	23	24	25	26	27	28
48	47	46	45	44	43	42	41	31	32	33	34	35	36	37	38
О		С											п		О

На рентгенограмме: у верхушки медиального корня зуба 4.6 определяется очаг разрежения костной ткани, неправильной формы, без чётких границ. Линия периодонта и компактная пластинка альвеолы в этом месте не прослеживаются.

#### Вопросы:

1. Поставьте предварительный диагноз и укажите наиболее существенные для данного заболевания симптомы.

2. Проведите дифференциальную диагностику.
3. Составьте план комплексного лечения врачами-стоматологами различного профиля.
4. Обоснуйте последовательность хирургических этапов лечения.
5. Перечислите возможные местные и общие осложнения.

### ЗАДАЧА № 38

Пациент Б. 36 лет поступил в клинику с жалобами на наличие свищевого хода в области 1.1 зуба. Развитие настоящего заболевания: со слов больного, зуб ранее неоднократно лечен. Неделю назад больной обнаружил «прыщик» на десне в области 1.1 зуба. Зуб пациента не беспокоит.

Перенесённые и сопутствующие заболевания: со слов пациента, считает себя практически здоровым. Сифилис, ВИЧ, гепатиты отрицает.

Общее состояние удовлетворительное. Температура тела 36,7 °С. Сознание ясное в пространстве и времени ориентирован. Кожные покровы чистые, нормальной влажности и окраски. Подкожно-жировая клетчатка развита умеренно.

Дыхание через нос свободное. В лёгких дыхание везикулярное, хрипов нет, проводится во все отделы лёгких. Перкуторный звук лёгочный. ЧДД – 20 в минуту.

Тоны сердца ясные, ритм правильный. АД – 120/80 мм рт. ст. Пульс – 74 в минуту.

Живот мягкий, безболезненный при пальпации во всех отделах, симметрично участвует в акте дыхания.

Печень по краю рёберной дуги. Почки, селезёнка не пальпируются. Симптом поколачивания отрицательный с обеих сторон. Дизурии нет. Стул регулярный, оформленный.

Местный статус: конфигурация лица не изменена, кожные покровы нормальной окраски, без патологических изменений. Регионарные лимфатические узлы эластической консистенции, подвижные, не спаянные с окружающими мягкими тканями, диаметром 1,0 см, при пальпации безболезненные.

В полости рта 1.1 на контактных поверхностях и нёбной поверхности композитные пломбы. Слизистая оболочка преддверия полости рта нормальной окраски, умеренно увлажнена. В проекции средней трети корня зуба 1.1 визуализируется свищевой ход в виде точечного отверстия с выбухающими грануляциями.

Зубная формула:

		О											О		
18	17	16	15	14	13	12	11	21	22	23	24	25	26	27	28
48	47	46	45	44	43	42	41	31	32	33	34	35	36	37	38
	О	О													

Вопросы:

1. Поставьте предварительный диагноз и укажите наиболее существенные для данного заболевания симптомы.
2. Проведите дифференциальную диагностику.
3. Составьте план комплексного лечения врачами-стоматологами различного профиля.
4. Обоснуйте последовательность хирургических этапов лечения.
5. Перечислите возможные местные и общие осложнения.

### ЗАДАЧА № 39

Пациент Д. 46 лет поступил в клинику с жалобами на наличие новообразования в толще щеки, изменение цвета кожи над ним.

Развитие настоящего заболевания: со слов больного, новообразование в виде плотно-эластического шарика появилось около 1 года назад. В течение времени новообразование незначительно увеличилось в размерах. Однако за последний месяц кожа над ним изменила цвет на синюшный, истончилась.

Перенесённые и сопутствующие заболевания: со слов пациента, считает себя практически здоровым. Сифилис, ВИЧ, гепатиты отрицает.

Общее состояние удовлетворительное. Температура тела 36,6 °С. Сознание ясное в пространстве и времени ориентирован. Кожные покровы чистые, нормальной влажности и окраски. Подкожно-жировая клетчатка развита умеренно.

Дыхание через нос свободное. В легких дыхание везикулярное, хрипов нет, проводится во все отделы лёгких. Перкуторный звук лёгочный. ЧДД – 20 в минуту.

Тоны сердца ясные, ритм правильный. АД – 120/80 мм рт. ст. Пульс – 74 в минуту.

Живот мягкий, безболезненный при пальпации во всех отделах, симметрично участвует в акте дыхания.

Печень по краю рёберной дуги. Почки, селезёнка не пальпируются. Симптом поколачивания отрицательный с обеих сторон. Дизурии нет. Стул регулярный, оформленный.

Местный статус: конфигурация лица не изменена. В щёчной области слева ближе к основанию челюсти кожные покровы истончены, спаяны с подлежащими тканями, синюшного цвета на участке 1см<sup>2</sup>. При пальпации под этим участком определяется округлое образование плотно-эластической консистенции, безболезненное при пальпации. От образования к телу челюсти пальпируется плотно-эластический тяж. В полости рта коронковая и шеечная часть 3.6 зуба разрушены полностью до бифуркации корней. В глубине переходной складки пальпируется тяж, следующий в проекции верхушки дистального корня 3.6 зуба к образованию в щёчной области.

Зубная формула:

		О											О			
18	17	16	15	14	13	12	11	21	22	23	24	25	26	27	28	
48	47	46	45	44	43	42	41	31	32	33	34	35	36	37	38	
	О	О											О			О

**Вопросы:**

1. Поставьте предварительный диагноз и укажите наиболее существенные для данного заболевания симптомы.
2. Проведите дифференциальную диагностику.
3. Составьте план комплексного лечения врачами-стоматологами различного профиля.
4. Обоснуйте последовательность хирургических этапов лечения.
5. Перечислите возможные местные и общие осложнения.

**ЗАДАЧА № 40**

Пациент Ш. 75 лет поступил в клинику с жалобами на ноющие боли в области ранее удалённого 1.3 зуба, неприятный запах изо рта.

Развитие настоящего заболевания: со слов больного, на следующий день после удаления 1.3 зуба появилась боль в области лунки удалённого зуба, распространяющаяся на половину челюсти. Боль постоянная, ноющего характера. Присоединился зловонный запах изо рта.

Общее состояние удовлетворительное. Температура тела 36.6 °С. Сознание ясное, в пространстве и времени ориентирован. Кожные покровы чистые, нормальной влажности и окраски. Подкожно-жировая клетчатка развита умеренно.

Дыхание через нос свободное. В лёгких дыхание везикулярное, хрипов нет, проводится во все отделы лёгких. Перкуторный звук лёгочный. ЧДД – 20 в минуту.

Тоны сердца ясные, ритм правильный. АД – 120/80 мм рт. ст. Пульс – 74 в минуту.

Живот мягкий, безболезненный при пальпации во всех отделах, симметрично участвует в акте дыхания. Печень по краю рёберной дуги. Почки, селезёнка не пальпируются. Симптом поколачивания отрицательный с обеих сторон. Дизурии нет. Стул регулярный, оформленный.

Местный статус: конфигурация лица не изменена, кожные покровы нормальной окраски, без патологических изменений. Регионарные лимфатические узлы эластической консистенции, подвижные, не спаянные с окружающими мягкими тканями, диаметром 1,0 см, при пальпации безболезненные.

В полости рта лунка 1.3 зуба в стадии эпителизации. Слизистая оболочка устья лунки отёчна, гиперемирована, пальпация болезненная. Лунка заполнена пищевыми остатками, распавшимся сгустком, слизистая оболочка переходной складки в проекции лунки 1.3 слегка отёчна и гиперемирована.

Зубная формула:

О	О	О	О	О		О	О	О	О	О	О	О	О	О	О	О
18	17	16	15	14	13	12	11	21	22	23	24	25	26	27	28	
48	47	46	45	44	43	42	41	31	32	33	34	35	36	37	38	
О	О	О	О			О	О	О	О		О	О	О	О	О	О

**Вопросы:**

1. Поставьте предварительный диагноз и укажите наиболее существенные для данного заболевания симптомы.
2. Проведите дифференциальную диагностику.
3. Составьте план комплексного лечения врачами-стоматологами различного профиля.
4. Обоснуйте последовательность хирургических этапов лечения.
5. Перечислите возможные местные и общие осложнения.

**ЗАДАЧА № 41**

Пациент Ф. 39 лет поступил в клинику с жалобами на кровотечение из лунки ранее удалённого 3.5 зуба.



Развитие настоящего заболевания: со слов больного, несколькими часами ранее ему был удалён 3.5 зуб. Зуб был подвижен и удаление произошло быстро и без особенностей. Однако через несколько часов вечером началось кровотечение.

Перенесённые и сопутствующие заболевания: со слов пациента, считает себя практически здоровым. Сифилис, ВИЧ, гепатиты отрицает.

Общее состояние удовлетворительное. Температура тела 36,6 °С. Сознание ясное в пространстве и времени ориентирован. Кожные покровы чистые, нормальной влажности и окраски. Подкожно-жировая клетчатка развита умеренно.

Дыхание через нос свободное. В лёгких дыхание везикулярное, хрипов нет, проводится во все отделы лёгких. Перкуторный звук лёгочный. ЧДД – 20 в минуту.

Тоны сердца ясные, ритм правильный. АД – 120/80 мм рт. ст. Пульс – 74 в минуту.

Живот мягкий, безболезненный при пальпации во всех отделах, симметрично участвует в акте дыхания. Печень по краю рёберной дуги. Почки, селезёнка не пальпируются. Симптом поколачивания отрицательный с обеих сторон. Дизурии нет. Стул регулярный, оформленный.

Местный статус: конфигурация лица не изменена, кожные покровы нормальной окраски, без патологических изменений. Регионарные лимфатические узлы эластической консистенции, при пальпации безболезненные.

В полости рта лунка 3.5 зуба зияет. В лунке свежая кровь, сочащаяся в полость рта. Края слизистой оболочки лунки свободно подвижны. При высушивании лунки видна грануляционная ткань.

Зубная формула:

		О											О		
18	17	16	15	14	13	12	11	21	22	23	24	25	26	27	28
48	47	46	45	44	43	42	41	31	32	33	34	35	36	37	38
	О	О										О			

Вопросы:

1. Поставьте предварительный диагноз и укажите наиболее существенные для данного заболевания симптомы.
2. Проведите дифференциальную диагностику.
3. Составьте план комплексного лечения врачами-стоматологами различного профиля.
4. Обоснуйте последовательность хирургических этапов лечения.
5. Перечислите возможные местные и общие осложнения.

## ЗАДАЧА № 42

Пациент Ч. 68 лет поступил в клинику с жалобами на выбухание челюсти в области 2.6 зуба.

Развитие настоящего заболевания: со слов больного, зуб 2.6 ранее лечен эндодонтически. До последнего времени не беспокоил. Однако около года назад пациент отметил плотное выбухание челюсти в области 2.6 зуба.

Перенесённые и сопутствующие заболевания: со слов пациента, считает себя практически здоровым. Сифилис, ВИЧ, гепатиты отрицает.

Общее состояние удовлетворительное. Температура тела 36,6 °С. Сознание ясное в пространстве и времени ориентирован. Кожные покровы чистые, нормальной влажности и окраски. Подкожно-жировая клетчатка развита умеренно.

Дыхание через нос свободное. В лёгких дыхание везикулярное, хрипов нет, проводится во все отделы лёгких. Перкуторный звук лёгочный. ЧДД – 20 в минуту.

Тоны сердца ясные, ритм правильный. АД – 120/80 мм рт. ст. Пульс – 74 в минуту.

Живот мягкий, безболезненный при пальпации во всех отделах, симметрично участвует в акте дыхания. Печень по краю рёберной дуги. Почки, селезёнка не пальпируются. Симптом поколачивания отрицательный с обеих сторон. Дизурии нет. Стул регулярный, оформленный.

Местный статус: конфигурация лица не изменена, кожные покровы нормальной окраски, без патологических изменений. Регионарные лимфатические узлы не пальпируются.

В полости рта 2.6 зуб покрыт искусственной коронкой. Слизистая оболочка преддверия полости рта нормальной окраски, умеренно увлажнена. Визуализируется деформация контура альвеолярного гребня в проекции корней 2.6 зуба, округлой формы, с чёткими границами, безболезненное при пальпации. Перкуссия зуба безболезненна, подвижности нет.

Зубная формула:

		О													
18	17	16	15	14	13	12	11	21	22	23	24	25	26	27	28
48	47	46	45	44	43	42	41	31	32	33	34	35	36	37	38
		О	О										О		

Вопросы:

1. Поставьте предварительный диагноз и укажите наиболее существенные для данного заболевания симптомы.
2. Проведите дифференциальную диагностику.
3. Составьте план комплексного лечения врачами-стоматологами различного профиля.
4. Обоснуйте последовательность хирургических этапов лечения.
5. Перечислите возможные местные и общие осложнения.

### ЗАДАЧА № 43

В клинику ортопедической стоматологии обратился больной Ш. 35 лет с жалобами на разрушение коронок зубов 15 и 46.

Анамнез заболевания: месяц назад коронка 15 зуба разрушилась, корни 46 около трёх лет.

Объективно при осмотре:

Зубная формула																
	П		R											П		
1	1	1	1	1	1	1	1	2	2	2	2	2	2	2	2	
8	7	6	5	4	3	2	1	1	2	3	4	5	6	7	8	
4	4	4	4	4	4	4	4	3	3	3	3	3	3	3	3	
8	7	6	5	4	3	2	1	1	2	3	4	5	6	7	8	
О	П	R												П	П	О

Коронка 46 зуба разрушена, корень на уровне десневого края, твёрдые ткани размягчены, при пробной препаровке по удалению размягчённых твёрдых тканей уровень расположения корней снизился на 1-1,5 мм по отношению к десневому краю. Культия 15 зуба выступает над десной на высоту 3 мм. Подвижности корня не отмечается. Каналы корней запломбированы до верхушки. 47 под пломбой, каналы запломбированы, подвижность в пределах физиологической нормы. 36 и 37 под пломбами лечены по поводу глубокого кариеса.

Вопросы:

1. Поставьте диагноз.
2. Сформулируйте задачи ортопедического лечения.
3. Составьте план терапевтического лечения.
4. Составьте план ортопедического лечения.
5. Составьте план хирургического лечения для подготовки полости рта к ортопедическому лечению.

### ЗАДАЧА № 44

В клинику ортопедической стоматологии обратилась больная В. 48 лет.

Жалобы на отсутствие зубов в боковых участках на нижней челюсти и затруднённое жевание.

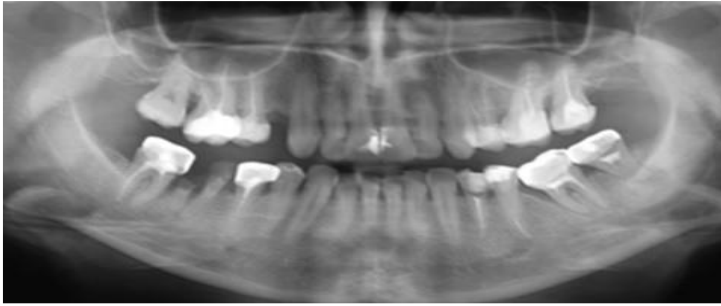
Анамнез заболевания: к врачу стоматологу-ортопеду не обращалась лет восемь. Последнее удаление зубов 18 и 28 было 4 года назад.

Объективно при осмотре:

Зубная формула																		
О		П	П	О										П	П	О		
1	1	1	1	1	1	1	1	2	2	2	2	2	2	2	2	2		
8	7	6	5	4	3	2	1	1	2	3	4	5	6	7	8			
4	4	4	4	4	4	4	4	3	3	3	3	3	3	3	3			
8	7	6	5	4	3	2	1	1	2	3	4	5	6	7	8			
О	К	R	К											П	П	К	К	О

Оставшиеся зубы на верхней и нижней челюстях имеют 1 степень подвижности зубов. Слизистая оболочка бледно-розового цвета. Отмечается истирание фронтальной группы зубов нижней челюсти на 1/3. Высота нижнего отдела лица в состоянии центральной окклюзии – уменьшена 3-4 мм. Отмечаются симптомы пародонтита на верхней и нижней челюсти в области всех зубов.

Ортопантограмма:



Вопросы:

1. Поставьте диагноз.
2. Сформулируйте задачи лечения.
3. Составьте план ортопедического лечения.
4. Составьте план терапевтического лечения для подготовки полости рта к ортопедическому лечению.
5. Составьте план хирургического лечения для подготовки полости рта к ортопедическому лечению.

### ЗАДАЧА № 45

Пациент А. 65 лет обратился с жалобами на постоянную ноющую боль в области лунки удалённого зуба 4.7 с иррадиацией в ухо, запах изо рта.

Развитие настоящего заболевания: со слов пациента, 3 дня назад был удален зуб 4.7 по поводу хронического периодонтита. Со вчерашнего вечера боль усилилась.

Перенесённые и сопутствующие заболевания: со слов пациента гипертоническая болезнь, гастрит, ВИЧ, сифилис, гепатит отрицает.

Аллергоанамнез не отягощён.

Общее состояние удовлетворительное. Температура тела 36,9 °С.

Местный статус: конфигурация лица не изменена. Открывание рта свободное. Поднижнечелюстные лимфатические узлы справа увеличены, слабо болезненны при пальпации, не спаяны с окружающими тканями.

В полости рта: края лунки удаленного зуба 4.7 покрыты фибринозным налетом. В альвеоле удаленного зуба 4.7 сгусток отсутствует, лунка заполнена остатками пищи. Слизистая оболочка в области лунки удаленного зуба 4.7 гиперемирована, отёчна, болезненна при пальпации.

Зубная формула:

0	0	0	0	К	К	К	К	К	К	К	0	0	0	0	0
8	7	6	5	4	3	2	1	1	2	3	4	5	6	7	8
0	0	0	К	К							П	К	К	0	0

Вопросы:

1. Поставьте предварительный диагноз и укажите наиболее существенные для данного заболевания симптомы.
2. Проведите дифференциальную диагностику.
3. Составьте план комплексного лечения врачами-стоматологами различного профиля.
4. Обоснуйте последовательность хирургических этапов лечения.
5. Перечислите возможные местные и общие осложнения.

### ЗАДАЧА № 46

Пациент К. 52 лет обратился с жалобами на постоянную боль в верхней челюсти, отёчность щеки справа, повышение температуры тела.

Развитие настоящего заболевания: со слов пациента, неделю назад появилась боль в зубе 1.6, спустя 3 дня появилась припухлость в щечной области справа, боль в зубе уменьшилась, но появилась боль в челюсти справа. В течение 3 дней пациент прикладывал к щеке согревающие компрессы. Самочувствие ухудшилось.

Перенесённые и сопутствующие заболевания: со слов пациента гипертоническая болезнь. ВИЧ, сифилис, гепатит отрицает.

Аллергоанамнез не отягощён.

Общее состояние удовлетворительное. Температура тела 37,8 °С.

Местный статус: конфигурация лица изменена за счёт припухлости в щечной области, кожа в цвете не изменена, собирается в складку, пальпация болезненна. Открывание рта свободное. Поднижнечелюстные лимфатические узлы справа увеличены, болезненны, не спаяны с окружающими тканями.

В полости рта: отмечается выбухание переходной складки в области зубов 1.5, 1.6, 1.7, слизистая оболочка гиперемирована, при пальпации отмечается болезненный инфильтрат, определяется флюктуация. Зуб 1.6 покрыт металлокерамической коронкой, перкуссия зуба болезненна, перкуссия зубов 1.5, 1.7 безболезненна.

Зубная формула:

0	П	К	П				П			К	К	И	К	0	0
8	7	6	5	4	3	2	1	1	2	3	4	5	6	7	8
0	К	П	К								П	К	К	0	0

Вопросы:

1. Поставьте предварительный диагноз и укажите наиболее существенные для данного заболевания симптомы.
2. Проведите дифференциальную диагностику.
3. Составьте план комплексного лечения врачами-стоматологами различного профиля.
4. Обоснуйте последовательность хирургических этапов лечения.
5. Перечислите возможные местные и общие осложнения.

### ЗАДАЧА № 47

Пациентка М. 36 лет обратилась с жалобами на боль в зубе 4.7, участке нижней челюсти справа, припухлость правой половины лица. Подъём температуры.

Развитие настоящего заболевания: со слов пациентки, 5 дней назад появилась боль в зубе 4.7. Зуб 4.7 ранее был лечен. Спустя 2 дня появилась припухлость в щёчной области справа, боль в нижней челюсти справа. К врачу не обращалась.

Перенесённые и сопутствующие заболевания: со слов пациентки, практически здорова. ВИЧ, сифилис, гепатит отрицает.

Аллергоанамнез не отягощён.

Общее состояние удовлетворительное. Температура тела 37,5 °С.

Местный статус: конфигурация лица изменена за счёт припухлости в щёчной области справа. Кожа в цвете не изменена, собирается в складку, глубокая пальпация щёчной области болезненна. Открывание рта свободное. Поднижнечелюстные лимфатические узлы справа увеличены, болезненны при пальпации, не спаяны с окружающими тканями.

В полости рта: зуб 4.7 запломбирован, перкуссия слабобезболезненна. Слизистая оболочка переходной складки сглажена в области зубов 4.5, 4.6, 4.7, гиперемирована, при пальпации отмечается болезненный инфильтрат. Зубы 4.5, 4.6 интактны, перкуссия безболезненна.

На прицельной рентгенограмме: у верхушки дистального корня зуба 4.7 разрежение костной ткани с нечёткими контурами, канал корня запломбирован на 1/2 длины.

Зубная формула:

0		П												П	0
8	7	6	5	4	3	2	1	1	2	3	4	5	6	7	8
0	П												П		0

Вопросы:

1. Поставьте предварительный диагноз и укажите наиболее существенные для данного заболевания симптомы.
2. Проведите дифференциальную диагностику.
3. Составьте план комплексного лечения врачами-стоматологами различного профиля.
4. Обоснуйте последовательность хирургических этапов лечения.
5. Перечислите возможные местные и общие осложнения.

### ЗАДАЧА № 48

Пациент К. 42 лет обратился в стоматологическую клинику с жалобами на периодическую ноющую боль в зубе 3.5, усиливающуюся при накусывании, а также наличие образования на нижней челюсти слева.

Развитие настоящего заболевания: со слов пациента, периодические боли беспокоят последний месяц. Неделю назад боль усилилась, появилось образование на нижней челюсти слева, спустя 5 дней боль уменьшилась. Ранее зуб 3.5 был лечен.

Перенесённые и сопутствующие заболевания: со слов пациента, практически здоров. ВИЧ, сифилис, гепатит отрицает.

Аллергоанамнез не отягощён.

Общее состояние удовлетворительное. Температура тела 36,7 °С.

Местный статус: конфигурация лица не изменена. Открывание рта свободное. Регионарные лимфатические узлы не увеличены, при пальпации безболезненны, подвижны.

В полости рта: зуб 3.5 покрыт металлокерамической коронкой, перкуссия слабо болезненна. В проекции верхушки корня зуба 3.5 свищевой ход, из которого выбухают грануляции. Слизистая оболочка в области зуба 3.5 гиперемирована, отёчна, слабо болезненна при пальпации. Перкуссия зуба 3.5 слабо болезненна.

На прицельной рентгенограмме зуба 3.5: разрежение костной ткани у верхушки корня зуба 3.5 с нечеткими контурами.

Зубная формула:

С		П											П	П	П	
8	7	6	5	4	3	2	1	1	2	3	4	5	6	7	8	
		П	П										К	П	С	С

Вопросы:

1. Поставьте предварительный диагноз и укажите наиболее существенные для данного заболевания симптомы.
2. Проведите дифференциальную диагностику.
3. Составьте план комплексного лечения врачами-стоматологами различного профиля.
4. Обоснуйте последовательность хирургических этапов лечения.
5. Перечислите возможные местные и общие осложнения.

## ЗАДАЧА № 49

Пациентка А. 25 лет обратилась с жалобами на наличие безболезненного образования шаровидной формы в области слизистой оболочки нижней губы.

Развитие настоящего заболевания: со слов пациентки, месяц назад сильно прикусила губу, после чего через несколько дней появилось образование, постепенно увеличивалось в размерах.

Перенесённые и сопутствующие заболевания: со слов пациентки, практически здорова. ВИЧ, сифилис, гепатит отрицает.

Аллергоанамнез не отягощён.

Общее состояние удовлетворительное. Температура тела 36,7 °С.

Местный статус: конфигурация лица не изменена. Открывание рта свободное. Регионарные лимфатические узлы при пальпации не увеличены, но безболезненны, подвижны.

В полости рта: на внутренней поверхности нижней губы слева определяется образование округлой полушаровидной формы диаметром около 1 см, мягкоэластической консистенции, безболезненно при пальпации.

Слизистая оболочка над образованием бледно-розового цвета, умеренно увлажнена.

Зубная формула:

П															П
8	7	6	5	4	3	2	1	1	2	3	4	5	6	7	8
		П													

Вопросы:

1. Поставьте предварительный диагноз и укажите наиболее существенные для данного заболевания симптомы.
2. Проведите дифференциальную диагностику.
3. Составьте план комплексного лечения врачами-стоматологами различного профиля.
4. Обоснуйте последовательность хирургических этапов лечения.
5. Перечислите возможные местные и общие осложнения.

## ЗАДАЧА № 50

Пациент О. 26 лет обратился с жалобами на безболезненное образование шаровидной формы на внутренней поверхности нижней губы справа.

Развитие настоящего заболевания: со слов пациента, образование появилось 6 месяцев назад. Пациент несколько раз прикусывал его, после чего выделялась вязкая слюна, а образование исчезало, затем через несколько дней появлялось вновь.

Перенесённые и сопутствующие заболевания: со слов пациента, практически здоров. ВИЧ, сифилис, гепатит отрицает.

Аллергоанамнез не отягощён.

Общее состояние удовлетворительное. Температура тела 36,7 °С.

Местный статус: конфигурация лица изменена за счёт незначительной припухлости нижней губы справа. Открывание рта свободное. Регионарные лимфатические узлы не увеличены, безболезненны при пальпации, не спаяны с окружающими тканями.

В полости рта: в толще нижней губы определяется полушаровидное образование диаметром около 3 см, слизистая оболочка над образованием синюшного оттенка. Образование мягкоэластической консистенции, безболезненно при пальпации, не спаяно с окружающими тканями.

Зубная формула:

0		П													0
8	7	6	5	4	3	2	1	1	2	3	4	5	6	7	8
		С											П	П	

Вопросы:

1. Поставьте предварительный диагноз и укажите наиболее существенные для данного заболевания симптомы.
2. Проведите дифференциальную диагностику.
3. Составьте план комплексного лечения врачами-стоматологами различного профиля.
4. Обоснуйте последовательность хирургических этапов лечения.
5. Перечислите возможные местные и общие осложнения.